

BAGIAN 4

POLA GASTROINTESTINAL DAN TRAKTUS URINARIUS

BAB 25

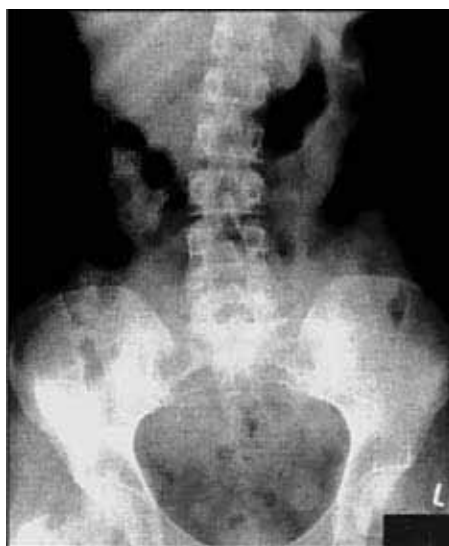Foto polos abdomen

Peter Corr

Interpretasi foto polos abdomen sering sulit dilakukan, namun sama seperti membaca foto toraks, pendekatan sistematis dapat bermanfaat. Pengetahuan yang baik mengenai anatomi radiografi sangat diperlukan.

Anatomi radiografi (gambar 25.1)

Abdomen membentang dari diafragma hingga pelvis. Hanya lambung dan kolon yang dalam keadaan normal mengandung udara di dalam lumennya. Usus halus biasanya tidak mengandung udara di dalamnya. Batas udara-cairan normal terdapat di dalam lambung, duodenum dan kolon, namun tidak lazim ditemukan di dalam usus halus. Hati, kandung empedu dan limpa merupakan organ padat intraperitoneum yang terletak berturut-turut di daerah subkostalis kanan dan kiri. Di dalam retroperitoneum, terdapat ginjal dan fascia perirenalis, kelenjar adrenal, kelenjar getah bening, pankreas, aorta, vena cava inferior dan muskulus psoas.



*Gambar 25.1.
Foto telentang
(AP) abdomen
normal.*

Interpretasi foto abdomen

Dengan penggunaan ultrasonografi dan CT scan, pemeriksaan abdomen menjadi jauh lebih mudah. Walaupun demikian, foto polos abdomen masih merupakan pemeriksaan pencitraan yang sangat berguna terutama pada pasien-pasien yang datang dengan akut abdomen.

- **Penilaian kualitas:** nama pasien yang sebenarnya, pajanan yang baik, tanpa rotasi dan penanda anatomis (L atau R) pada foto. Foto telentang (AP) termasuk foto abdomen yang rutin dilakukan. Foto tegak atau dekubitus abdomen diperlukan untuk mendeteksi batas cairan (*fluid level*). Untuk mendeteksi udara bebas intraperitoneum dapat digunakan foto tegak toraks atau foto dekubitus kiri abdomen.
- **Penilaian gambaran gas usus:** normalnya, lambung dan usus besar mengandung gas. Satu-satunya gambaran batas cairan yang normal terdapat di dalam lambung dan kadang-kadang di dalam duodenum proksimal.
- **Tentukan posisi lambung di kuadran kiri atas dan kolon yang “membangkai” tepi-tepi abdomen pada foto telentang.** Pada foto tegak, kolon dilekatkan pada fleksura hepatic dan splenic oleh ligamentum hepatokolikum dan frenikokolikum yang bersifat konstan.

Bila terdapat gas di dalam usus halus atau dicurigai terdapat dilatasi usus halus, dianjurkan melakukan foto tegak atau dekubitus abdomen untuk memperlihatkan batas cairan.

Jejunum mengalami dilatasi bila diameternya $>3,5$ cm, usus halus pertengahan mengalami dilatasi bila diameternya >3 cm dan ileum dilatasi bila diameternya $>2,5$ cm. Pada jejunum yang terdilatasi terdapat plika sirkularis (*valvulae conniventes*) atau lipatan yang menyilang diameter jejunum secara transversal.

Bila kolon tampak dilatasi, haustra harus ditemukan untuk memastikan bahwa kolon tersebut mengalami dilatasi. Haustra tampak saling mengunci (*interdigitasi*) dan tidak menyilang diameter kolon, berbeda dengan plika sirkularis (*valvulae conniventes*) di jejunum. Kolon mengalami dilatasi bila diameter kolon transversum $>3,5$ cm atau diameter sekum pada dasarnya >8 cm.

Bayangan psoas diperiksa secara bilateral: seharusnya simetris dengan tepi lateral yang sedikit konkaf.

Periksa bayangan ginjal, seharusnya memiliki panjang normal 10–12 cm atau panjang longitudinal sepanjang 3,5 vertebra.

Periksa bayangan hati dan limpa. Tepi inferior hati berbatas tegas, khususnya di bagian lateral.

Cari adanya pengumpulan atau cairan bebas intraperitoneum. Garis lemak (*fat line*) properitoneal bergeser ke arah lateral oleh cairan bebas.

Cari adanya batu radioopak dan kalsifikasi di daerah kandung empedu, ginjal dan ureter. Hati-hati dengan *phlebolith* vena pelvis yang dapat menyerupai batu. *Phlebolith* berbentuk oval, halus dan terdapat bayangan lusen kecil di dalamnya. Batu tampak padat dengan tepi tidak teratur. Kalsifikasi pankreas berbentuk titik-titik dan menyilang linea mediana pada aksis oblik. Kalsifikasi vaskular sering ditemukan di aorta pada pasien usia lanjut, penderita diabetes dan penderita aortitis yang disebabkan oleh penyakit Takayasu.

Carilah adanya massa jaringan lunak dan gas ekstraluminal.

BAB 26

Akut abdomen

Peter Corr

Foto telentang abdomen (AP) dan foto toraks tegak merupakan pemeriksaan pencitraan terbaik untuk akut abdomen. Foto tegak abdomen digunakan untuk mendeteksi batas cairan (*fluid level*), walaupun pemeriksaan tersebut dapat digantikan dengan foto dekubitus bila pasien sulit untuk berdiri. **Foto polos berguna untuk mendeteksi:**

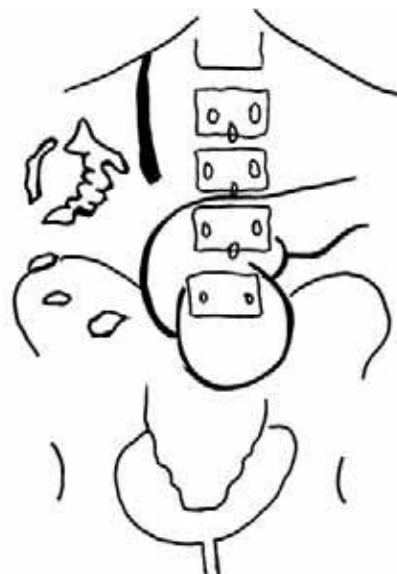
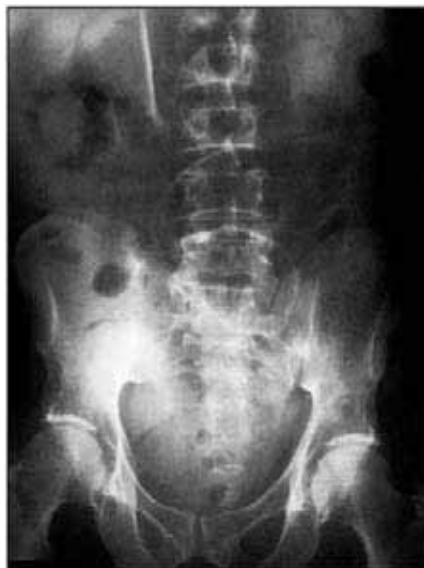- Udara bebas intraperitoneum
- Gas retroperitoneum dan intramural
- Obstruksi usus halus dan usus besar
- Batu radioopak
- Massa jaringan lunak dan cairan bebas

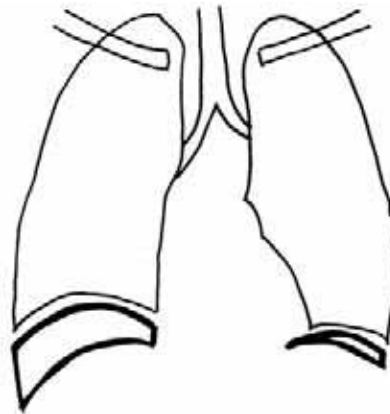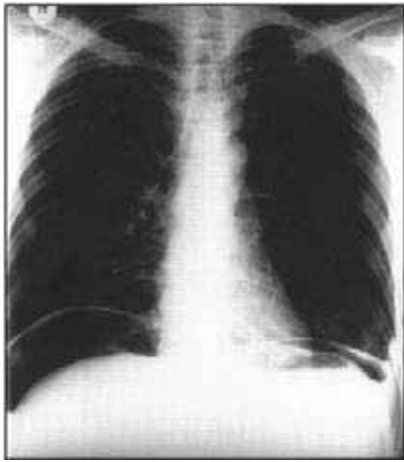
Gambaran udara bebas intraperitoneum (gambar 26.1a & 26.1b)

Foto toraks tegak dan foto dekubitus kiri abdomen sangat sensitif untuk mendeteksi udara bebas intraperitoneum dalam volume kecil (<5 ml). Penyebab tersering gambaran ini adalah perforasi usus akibat luka atau trauma tembus, dan infark dinding usus.

Pada foto toraks tegak, udara berbentuk bulan sabit tampak di bawah hemidiafragma. Udara subdiaframatik harus dibedakan dengan pneumotoraks subpulmonal. Bila tidak yakin apakah terdapat udara bebas intraperitoneum atau tidak, foto dekubitus kiri pada abdomen bagian atas akan menunjukkan udara bebas dalam bentuk bulan sabit dengan

*Gambar 26.1a.
Foto telentang
abdomen
menunjukkan udara
bebas
intraperitoneum.
Perhatikan
ligamentum
falciforme di kuadran
atas kanan, dan
gambaran kedua sisi
dinding usus di
bagian tengah.*



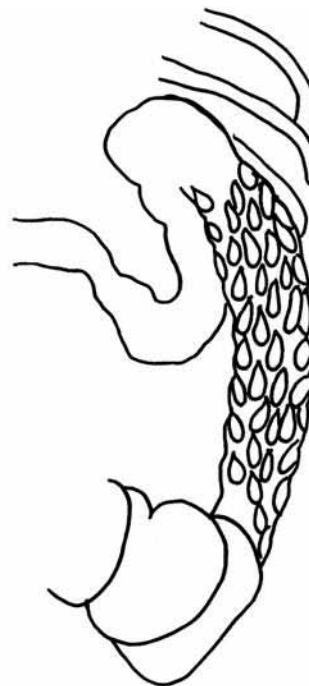
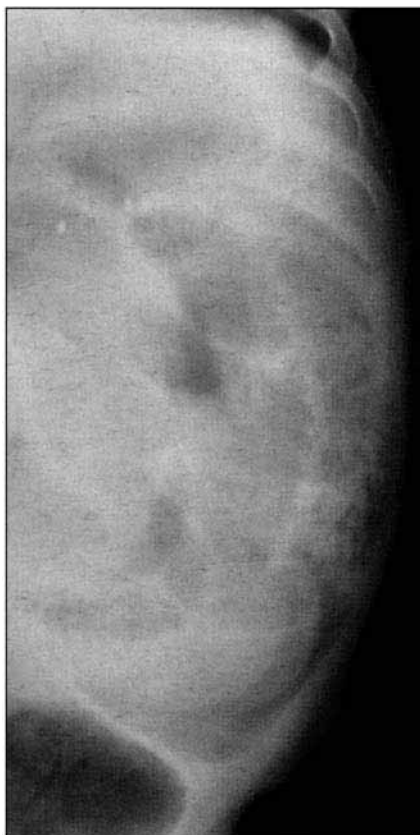
*Gambar 26.1b.
Foto ini menegaskan
adanya udara bebas
subdiafragma pada
foto toraks tegak.*

densitas rendah di sebelah lateral dari tepi lateral lobus kanan hati. Pada foto telentang abdomen, udara bebas sulit dideteksi. Ada dua tanda yang dapat membantu: tanda Rigler, yaitu adanya gas di dinding usus sisi manapun, dan tanda garis ligamentum falsiform hepatis yang terbentuk di kuadran kanan atas oleh udara bebas.

Gambaran gas intramural (gambar 26.2)

Gas di dalam dinding usus tampak sebagai bayangan lusen linear di dalam dinding usus. Ini biasanya disebabkan oleh infark dinding usus. Pada bayi-bayi prematur, gas intramural



*Gambar 26.2.
Pandangan selempat
kolon pada bayi
prematurn
menunjukkan udara
intramural yang
disebabkan oleh
necrotizing
enterocolitis.*

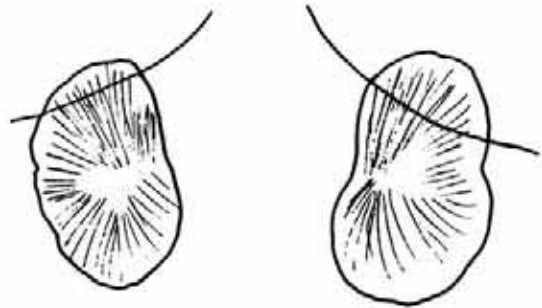
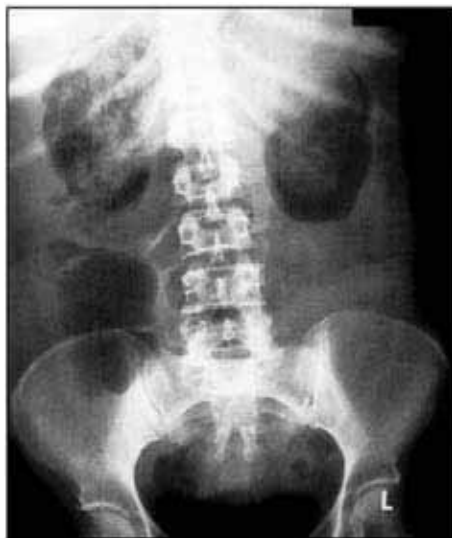dapat terlihat pada keadaan *necrotizing enterocolitis* (NEC). Pada bayi-bayi ini juga sering terdapat gas di dalam vena porta.

Gas di luar usus (Gambar 26.3)

Gas dapat dideteksi di dinding kandung empedu pada kolesistitis emfisematosa dan di dalam lumen kandung empedu bila terdapat fistula dengan usus atau bila terdapat anastomosis dengan percabangan bilier.

Gas berada di dalam parenkim ginjal disebabkan oleh pielonefritis emfisematosa. Hal ini biasanya akibat infeksi ginjal berat oleh *E. coli* pada penderita diabetes.

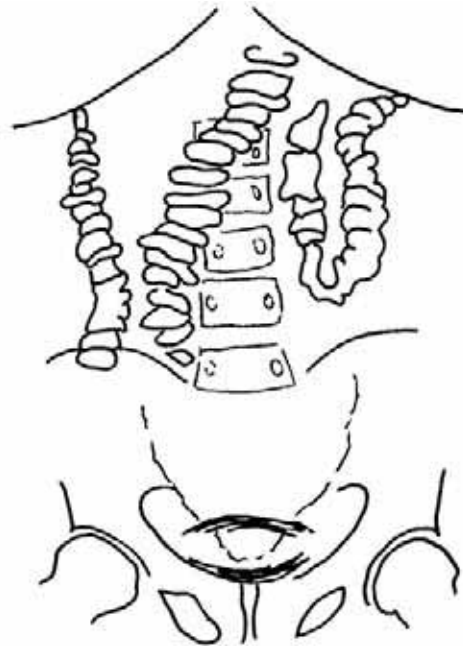
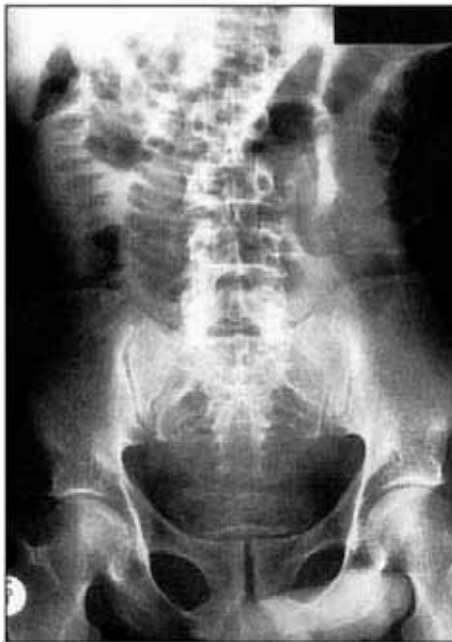Gambar 26.3.
Gas bebas perirenal dan renal pada penderita diabetes yang mengalami infeksi *E. coli* pada ginjalnya.



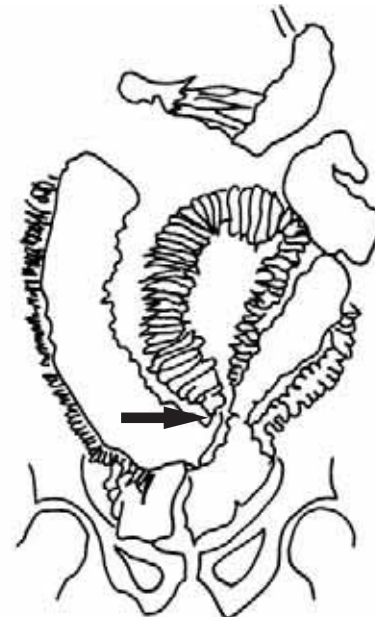
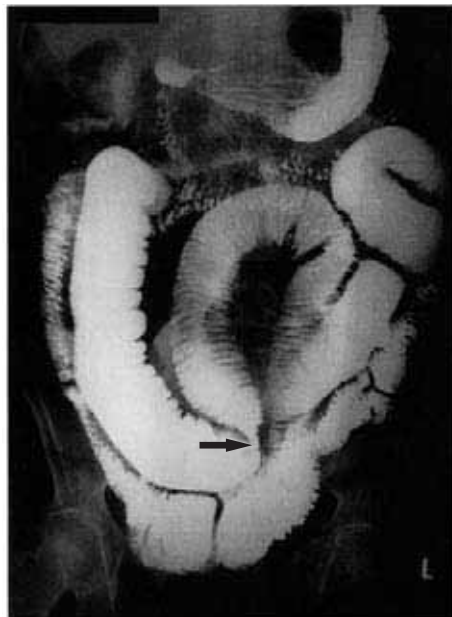Gambaran obstruksi usus

Diagnosis obstruksi usus dibuat secara klinis dan ditegakkan dengan foto polos. Foto telentang, tegak, dan dekubitus abdomen biasanya diperlukan. Penyebab tersering obstruksi usus halus adalah adhesi akibat pembedahan sebelumnya atau peritonitis, diikuti oleh tuberkulosis usus halus, apendisitis dan tumor. Normalnya usus halus tidak tervisualisasi dan tidak terlihat adanya batas cairan. Pada obstruksi usus, terjadi dilatasi usus yang disebabkan oleh cairan dan gas pada jejunum tampak plika sirkularis, sedangkan pada ileum tidak memperlihatkan gambaran tertentu (gambar 26.4a). Pada foto tegak atau dekubitus, ditemukan batas cairan yang multipel. Kadang-kadang usus yang mengalami obstruksi hanya mengandung cairan tanpa disertai gas sehingga diagnosis dapat keliru. Pada kasus-kasus yang demikian, berikan pada pasien sebanyak 50 ml agen kontras larut-air yang telah diencerkan secara oral. Tindakan ini akan membuat bayangan opak pada usus yang mengalami dilatasi dan diagnosis obstruksi usus dapat ditegakkan (gambar 26.4b).

Penyebab obstruksi usus besar tersering adalah karsinoma kolon, diikuti oleh striktur inflamatorik dan volvulus sigmoid. Kolon dapat diidentifikasi karena haustra tidak menyilang lumen. lain halnya dengan plika sirkularis pada jejunum. Derajat obstruksi biasanya dapat dideteksi pada foto dekubitus atau barium enema kontras tunggal. Pada volvulus sigmoid, ditemukan dilatasi yang berlebihan pada kolon sigmoid dengan lilitan (volvulus) pada sambungan rektosigmoid. Pada obstruksi, barium enema memperlihatkan gambaran "burung pemangsa" (*bird of prey*). (Gambar 26.5a & 26.5b.)

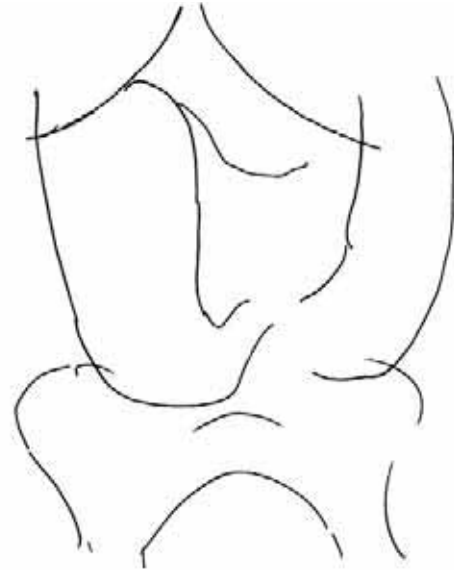
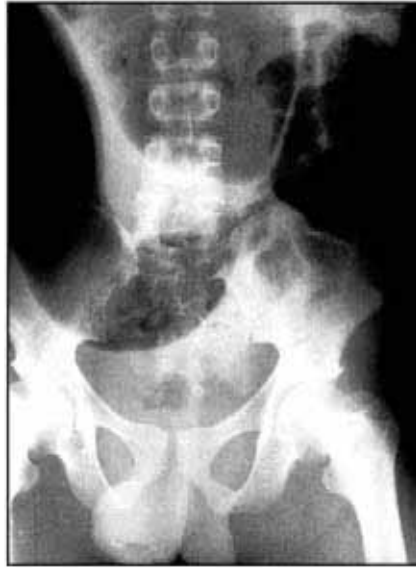

Gambar 26.4a. Gambaran obstruksi usus halus akibat adhesi. Perhatikan dilatasi jejunum dengan gambaran valvulae conniventes di bagian tengah. Kalsifikasi pada kandung kemih disebabkan oleh skistosomiasis.

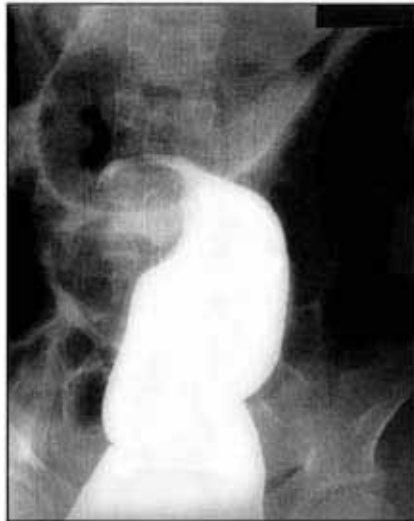


Gambar 26.4b. Pemeriksaan usus halus memastikan letak obstruksi adhesif (tanda panah).

*Gambar 26.5a.
Pasien dengan
volvulus sigmoid.
Perhatikan dilatasi
kolon yang
berlebihan.*



*Gambar 26.5b.
Barium enema
kontras tunggal
memastikan adanya
volvulus di dalam
kolon sigmoid.*

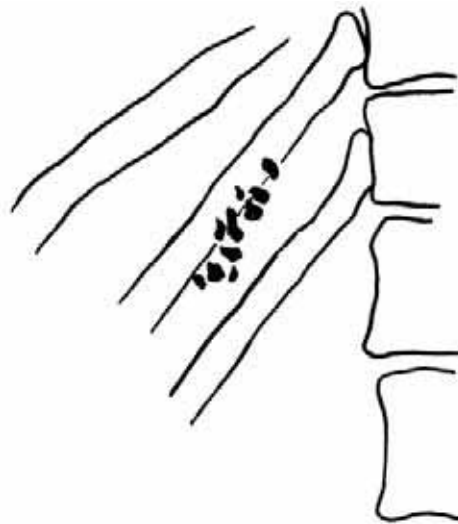
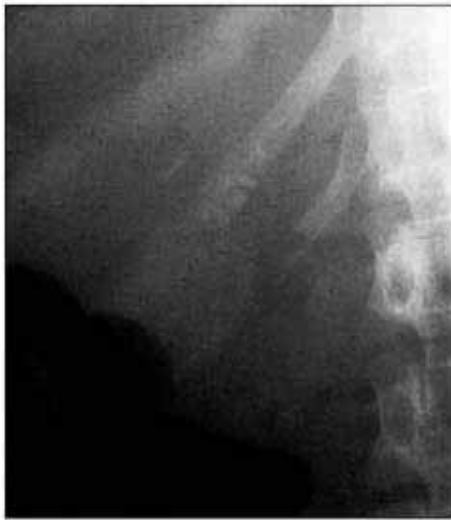

Ileus paralitik

Ileus paralitik adalah dilatasi usus generalisata dengan batas cairan yang multipel. Ileus paralitik ditemukan pada pascapembedahan abdomen, trauma, infeksi, keadaan metabolik dan penggunaan obat-obat tertentu. Kejadian ini terutama ditemukan pada anak-anak yang menderita gastroenteritis berat.

Kolesistitis

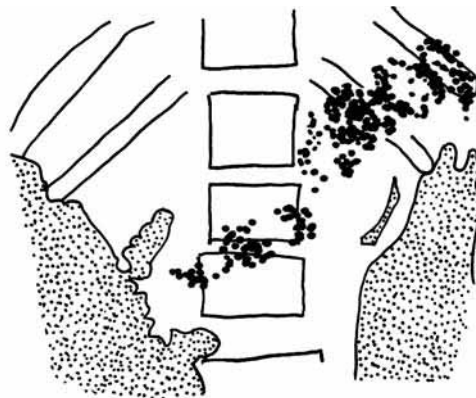
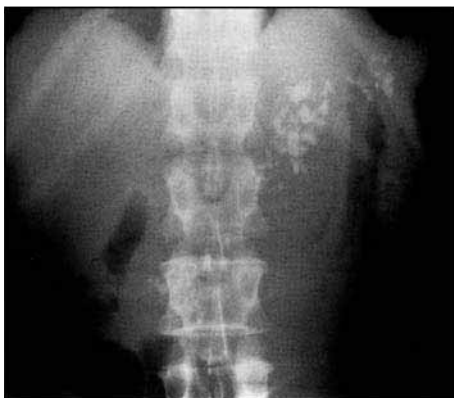Inflamasi akut kandung empedu biasanya disebabkan oleh batu yang menyumbat duktus sistikus. Pada foto polos, batu radioopak dapat terdeteksi pada kurang lebih 20% pasien (gambar 26.6). Gambaran ultrasonografi biasanya bersifat diagnostik: distensi kandung empedu dengan diameter >4 cm, penebalan dinding kandung empedu >4 mm, cairan di sekitar kandung empedu dan bayangan ekoik dari batu. Kolesistitis non-kalkulus ditemukan pada pasien yang dirawat dalam asuhan yang ketat, ICU, penderita luka bakar, pasien dengan nutrisi parenteral, namun pada HIDA scan duktus sistikusnya tetap terbuka.



Gambar 26.6.
Pasi n dengan nyeri
kuadran kanan atas.
Pandangan selempat
memperlihatkan batu
empedu yang
multipel.

Pankreatitis

Pada pankreatitis akut, ditemukan ileus lokal atau generalisata. Bila terdapat abses atau flegmon, akan terdeteksi suatu massa yang terlokalisir. Pada pankreatitis kronik, kalsifikasi setempat ditemukan di sepanjang sistem duktus pankreas (gambar 26.7). Komplikasi pankreatitis akut antara lain pembentukan abses, perdarahan, nekrosis pankreas, pembentukan pseudokista dan obstruksi bilier.

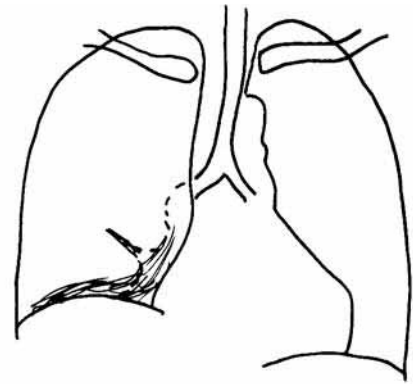
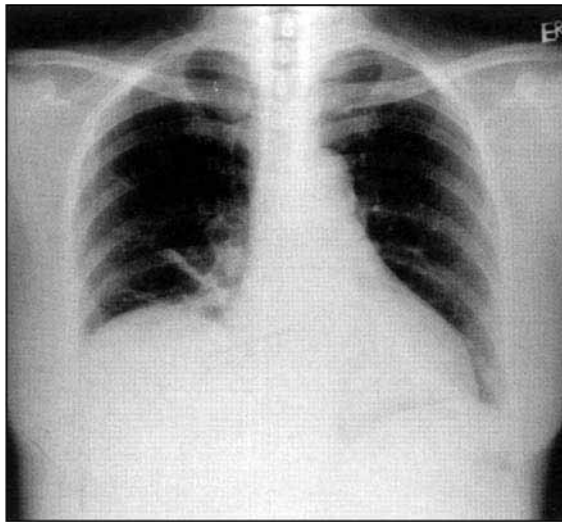


Gambar 26.7.
Pasi n dengan
pankreatitis kronik
memperlihatkan
pankreas yang
terkalsifikasi berat.

Pengumpulan di abses dan abdomen

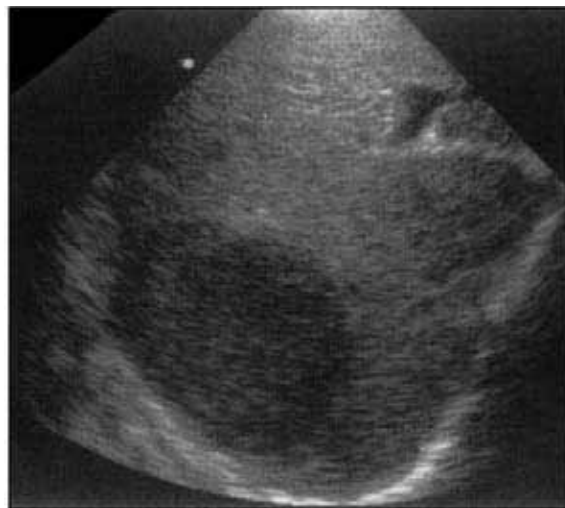Abses tampak sebagai massa jaringan lunak yang dapat mengandung gas. Abses dapat dikelirukan dengan gambaran kolon pada foto polos. Ultrasonografi dan CT scan biasanya dapat menegakkan diagnosis. Cairan intraperitoneum dan abses berkumpul di bagian yang paling rendah di rongga peritoneum: ruang subfrenik (gambar 26.8), ruang subhepatik (antara lobus kanan hati dan ginjal) dan di dalam pelvis di ekskavasio rektovesikalis atau kantong Douglas (ekskavasio rektouterina).

*Gambar 26.8.
Pasien dengan
abses subfrenik
menunjukkan elevasi
hemidiafragma
kanan dengan
atelektasis lobus
kanan bawah.*



Abses hati amebik

Abses hati amebik sering ditemukan di berbagai tempat di dunia. Pasien datang dengan keluhan nyeri pada kuadran kanan atas dan nyeri tekan di sela interkosta pada kosta-kosta kanan bagian bawah. Pencitraan penting dalam diagnosis. Hemi-diafragma kanan mengalami elevasi dan terdapat atelektasis linear basal di lobus kanan bawah karena pembesaran hati. Diagnosis ditegakkan dengan pemeriksaan ultrasonografi hati yang akan mendeteksi lesi hipoeikoik di dalam hati (gambar 26.9).



*Gambar 26.9.
Ultrasonografi lobus
kanan hati
memperlihatkan abses
soliter yang hipoeikoik.*

Apendisitis

Apendisitis merupakan diagnosis yang semakin sering ditegakkan di berbagai negara berkembang. Gejala dan tanda klasik apendisitis tidak selalu ada terutama pada anak-anak dan usia tua. Diagnosis dapat dibingungkan dengan penyebab ginekologis pada wanita muda. Pencitraan semakin berperan penting dalam diagnosis. Foto polos dapat memperlihatkan ileus lokal di kuadran kanan bawah dengan dilatasi lengkung usus dan batas cairan, atau suatu massa jaringan lunak yang menunjukkan suatu massa inflamasi. Apendikolit yang terkalsifikasi sangat jarang terdeteksi. Ultrasonografi biasanya akan memastikan diagnosis. Apendiks yang membengkak dengan lumen yang terdistensi dapat terdeteksi. Pada pasien yang apendiksnya telah mengalami perforasi, biasanya terdapat apendiks terbungkus oleh lengkung usus yang membentuk suatu massa inflamatorik.

POKOK-POKOK PEMBELAJARAN: AKUT ABDOMEN

- Bila dicurigai perforasi, foto telentang abdomen dan foto toraks tegak atau dekubitus kiri abdomen merupakan pemeriksaan yang paling sensitif untuk mendeteksi udara bebas.
- Gas intramural biasanya menunjukkan infark dinding usus.
- Gas di dalam jaringan perirenal dan ginjal ditemukan pada infeksi ginjal akut pada penderita diabetes.
- Bila dicurigai obstruksi usus halus, foto telentang abdomen lebih sensitif dibandingkan foto tegak. Hati-hati pada dilatasi lengkung usus yang terisi cairan tanpa adanya batas cairan; berikan agen kontras larut air pada pasien untuk memastikan diagnosis.
- Penyebab yang sering: adhesi, penyakit usus inflamatorik.
- Bila dicurigai obstruksi usus besar, foto telentang dan dekubitus abdomen sangat sensitif. Bila letak obstruksinya tidak yakin, lakukan barium enema dengan kontras tunggal yang diencerkan 1:6 untuk menunjukkan letak obstruksi. Penyebab yang sering: karsinoma, penyakit inflamatorik, volvulus. Pada volvulus, terdapat dilatasi usus yang berlebihan.

Referensi

1. Field S. The Abdomen. In: *Diagnostic Radiology: a textbook of medical imaging*, 1997. Eds Grainger RG, Allison DJ. Publisher: Churchill Livingstone, Edinburgh.

BAB 27

Pemeriksaan kontras pada gastrointestinal

Peter Corr

Media kontras

Barium sulfat

Media kontras oral yang paling sering digunakan dalam pemeriksaan traktus gastrointestinal adalah barium sulfat. Barium sulfat merupakan bubuk inert yang dibentuk ulang menjadi suatu suspensi dengan air. Barium aman digunakan untuk berbagai pemeriksaan kecuali:

- bila ada kecurigaan perforasi usus
- bila ada kemungkinan aspirasi barium ke dalam paru
- pada keadaan obstruksi usus total

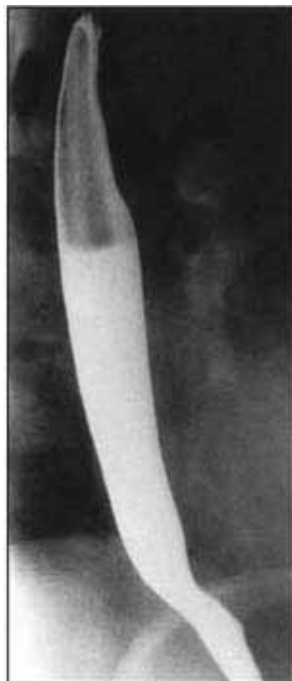
Media kontras larut air non-ionik

Agen-agen ini khususnya bermanfaat dalam mendeteksi perforasi usus dan bila terdapat obstruksi total pada esofagus atau usus. Agen kontras non-ionik bersifat iso-osmolar merupakan agen yang dianjurkan untuk pemeriksaan pada neonatus dan bayi yang sakit berat.

Penelanan barium (gambar 27.1)

Penelanan barium diindikasikan pada pasien dengan disfagia atau dicurigai mengalami refluks esofagus. Bila dicurigai adanya obstruksi total esofagus yang disebabkan oleh kanker

*Gambar 27.1.
Penelanan barium
yang normal.*

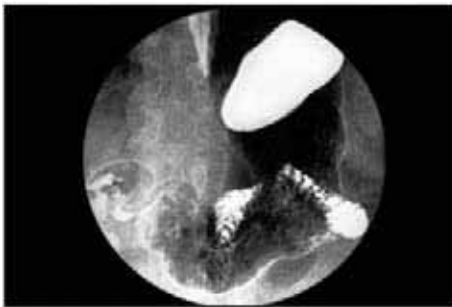

esofagus, paling baik mula-mula menggunakan 5–10 ml agen kontras larut air non-ionik untuk mendeteksi letak obstruksi sehingga mencegah aspirasi kontras ke dalam paru.

Penelanan barium dapat dilakukan dengan unit *bucky* tegak konvensional tanpa menggunakan fluoroskopi bila Anda mengikuti aturan di atas. Pengambilan gambar esofagus setidaknya harus dalam dua bidang, yaitu AP dan oblik. Pada gambar harus selalu disertakan esofagus servikalis, sambungan esofagogastrik dan lambung.

Barium meal (gambar 27.2)

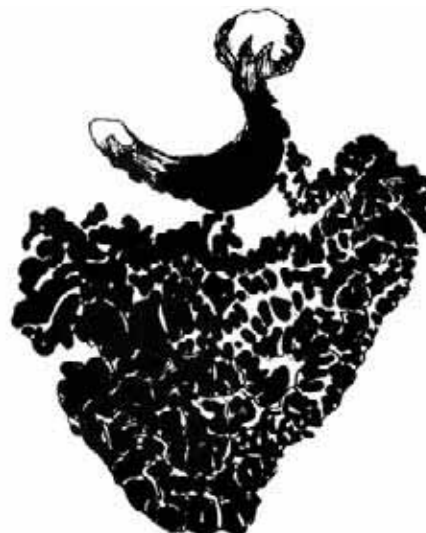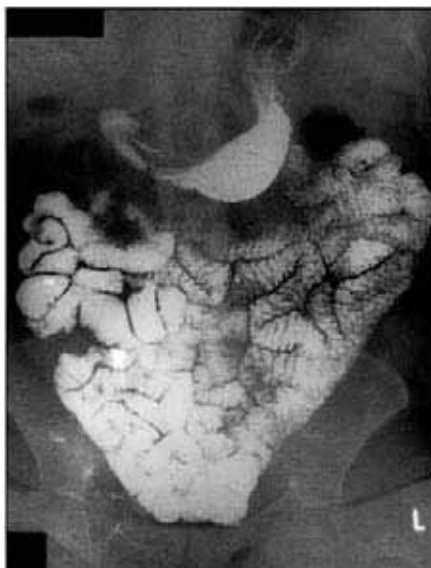Barium meal dilakukan pada pasien dengan dispepsia, nyeri epigastrium atau massa epigastrik. Agen antiperistaltik seperti hiosin 10–20 mg IV harus diberikan beberapa menit sebelum pemeriksaan, selain pemberian granula yang menghasilkan gas karbon dioksida untuk mendistensikan lambung (garam buah *ervescent* juga akan berguna!). Secangkir penuh (250 ml) suspensi barium berdensitas tinggi diberikan secara oral pada pasien. Pasien berputar berlawanan dengan arah jarum jam agar barium melapisi lambung. Foto lambung diambil seketika terlokalisasi selama berlangsungnya pemeriksaan fluoroskopi. Gambaran yang sangat penting adalah: fundus, subfundus, antrum, duodenum, dan korpus gaster.



Gambar 27.2.
Barium meal normal.

Pemeriksaan usus halus seluruhnya (small bowel follow through) (gambar 27.3)

Teknik ini digunakan untuk mendapatkan gambaran usus halus mulai dari sambungan duodenojejunal sampai katup ileosekal. Foto polos harus selalu dilakukan terlebih dahulu



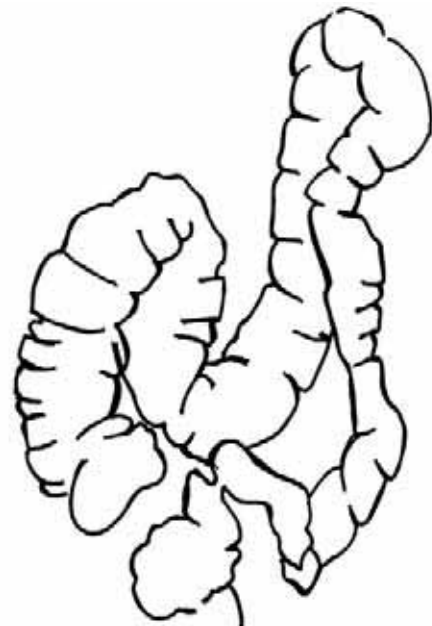
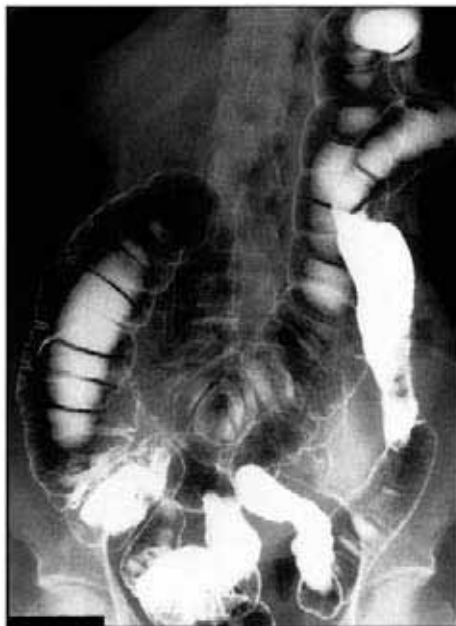Gambar 27.3.
Pemeriksaan barium meal follow through yang normal pada usus halus.

untuk menyingkirkan obstruksi usus. Kemudian berikan koktail yang mengandung 500 ml suspensi barium yang diencerkan dengan 50 ml medium kontras larut-air (kontras natrium diaztriole) untuk diminum oleh pasien. Baringkan pasien dalam posisi lateral kanan dan ambil foto pada 30, 60, dan 90 menit sesudah meminum kontras, saat kontras seharusnya telah mencapai ileum terminalis. Visualisasi adekuat diperoleh menggunakan teknik dengan kv tinggi (100–120 kvp).

Barium enema (gambar 27.4)

Pemeriksaan barium enema, yang menggunakan >100 kvp, digunakan untuk menilai adanya striktur, massa, dan polip pada kolon. Hal yang paling penting adalah persiapan kolon. Laksatif yang efektif harus diberikan 24 jam sebelum pemeriksaan untuk membersihkan kolon. Barium enema dapat menggunakan kontras tunggal atau ganda. Untuk mendeteksi kemungkinan adanya obstruksi usus besar, pemeriksaan dengan kontras tunggal cukup adekuat. Pemeriksaan dengan kontras tunggal menggunakan barium sulfat yang diencerkan (300 ml sampai 1800 ml air). Pemeriksaan dengan kontras ganda membutuhkan 200 ml barium berdensitas tinggi dan pemasukan udara. Pemeriksaan dengan kontras ganda digunakan untuk melihat permukaan mukosa kolon, untuk mendeteksi polips atau kolitis.

Gambar 27.4.
Barium enema
normal.



Gambaran traktus gastrointestinal

ESOFAGUS

Esofagus membentang dari faring sampai lambung pada sambungan esofagogastrik. Pada daerah servikal C3, terdapat penekanan pada sisi anterior lumen oleh pleksus vena kecil yang tidak boleh dikacaukan dengan suatu lesi. Pada esofagus torakalis, terdapat penekanan halus yang disebabkan oleh aorta dan arteri pulmonalis. Pada sambungan esofagogastrik, terdapat sfingter fisiologis.

POLA ESOFAGUS


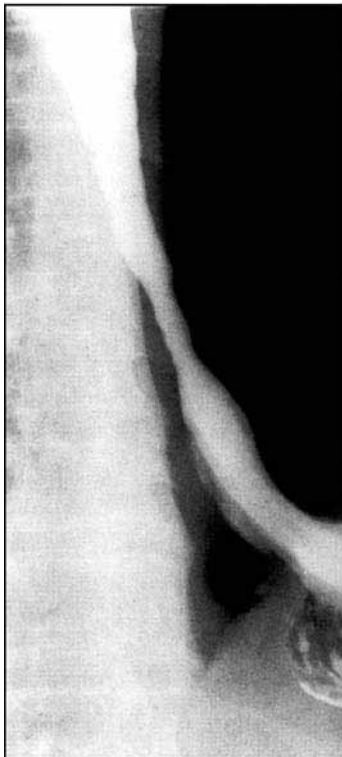
Pola ulkus

Penebalan lipatan dan ulserasi difus sering ditemukan pada infeksi monial (kandida). Keadaan ini terutama sering terjadi pada pasien yang mengalami immunosupresi (AIDS, pasien yang mendapatkan terapi steroid atau obat-obatan sitotoksik) dan anak-anak yang malnutrisi. Ulkus longitudinal yang diskret dengan tepi edema sering terlihat pada infeksi herpes simpleks. Ulkus dengan lubang yang dalam ditemukan pada infeksi HIV dan sitomegalovirus pada penderita AIDS. Ulkus sitomegalovirus dapat sangat besar dan menembus dinding esofagus.

Pola refluks esofagitis (gambar 27.5)

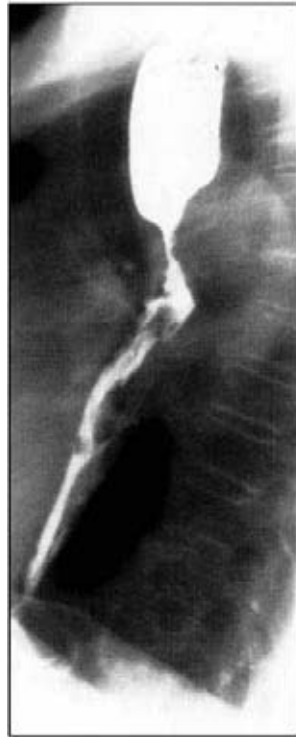Esofagitis peptik disebabkan oleh refluks isi lambung ke esofagus, dapat atau tidak disertai dengan sliding hiatus hernia. Sering kali terdapat ulkus mukosa yang halus, dan bila berat, dapat menyebabkan penyempitan/striktur halus pada esofagus distal. **Pola penyempitan esofagus:**

- **web esofagus:** berupa web (selaput) halus di dinding anterior esofagus servikalis. Keadaan ini terlihat pada pasien dengan anemia defisiensi besi.
- **karsinoma:** berupa striktur yang tidak rata, biasanya dengan penonjolan proksimal, paling sering pada sepertiga tengah esofagus torakalis (gambar 27.6a & 27.6b).
- **striktur benigna:** terjadi sesudah refluks esofagitis -biasanya berupa striktur halus pada sepertiga bawah esofagus torakalis (gambar 27.5).
- **striktur korosif:** terutama disebabkan oleh konsumsi soda.
- **kompresi ekstrinsik:** disebabkan oleh nodus limfatikus mediastinum, tumor mediastinum dan aneurisma.

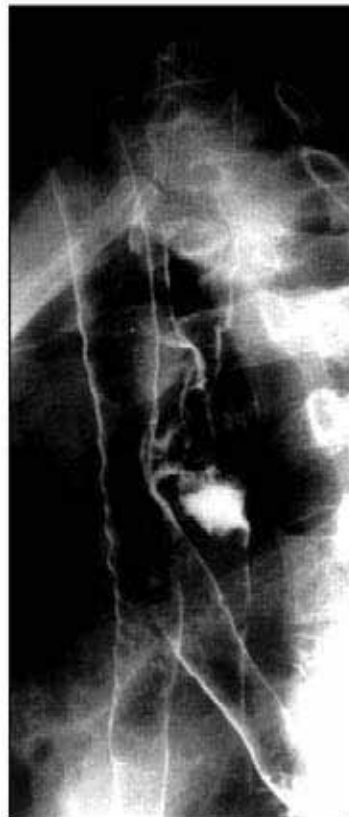

*Gambar 27.5.
Penelanan barium
pada seorang pasien
dengan striktur
peptikum benigna
pada esofagus
bagian bawah.*

*Gambar 27.6a.
Foto lateral
penelanan barium
pada seorang pasien
dengan karsinoma
esofagus ekstensif
yang disertai
obstruksi proksimal.*



*Gambar 27.6b.
Penelanan barium
pada seorang pasien
dengan fistula
esofagus-trakea
yang disebabkan
oleh karsinoma
esofagus.*

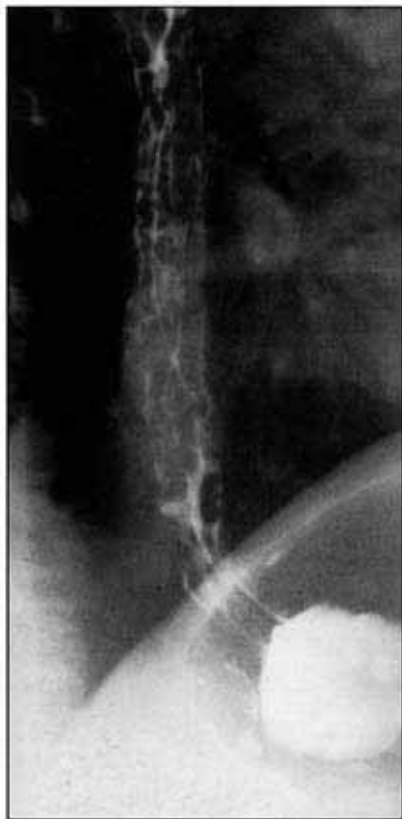

Karsinoma esofagus (gambar 27.6a & 27.6b)

Sebagian besar karsinoma sering ditemukan di sepertiga tengah esofagus torakalis, yang diikuti pada sepertiga bawah dan kemudian sepertiga atas. Komplikasi sering terjadi dan harus dicari. Komplikasi dapat berupa: obstruksi total, perforasi dan pembentukan fistula ke dalam percabangan trakeobronkial (gambar 27.6b). Penelanan barium akan memastikan diagnosis karsinoma esofagus. Barium biasanya diberikan satu sendok penuh (15 ml) terlebih dahulu kepada pasien untuk ditelan. Hal ini untuk mencegah aspirasi barium ke dalam paru pada keadaan obstruksi berat. Biasanya derajat obstruksi dipastikan dengan menggunakan fluoroskopi. Bila fluoroskopi tidak tersedia, lakukan pengambilan foto PA tegak dan lateral toraks sesudah penelanan barium.

Varises esofagus (gambar 27.7)

Saat ini, diagnosis varises esofagus ditegakkan dengan endoskopi. Namun, penelanan barium dengan posisi pasien tengkurap pada meja fluoroskopi, dapat memperlihatkan multipel defek pengisian (*filling defects*) mukosa serpigiosa vertikal yang disebabkan oleh varises. Varises harus dicari dalam keadaan esofagus yang kosong dan tidak terdistensi karena varises dapat dengan mudah terkompresi dan tidak terdeteksi jika esofagus terdistensi oleh udara atau bolus barium.

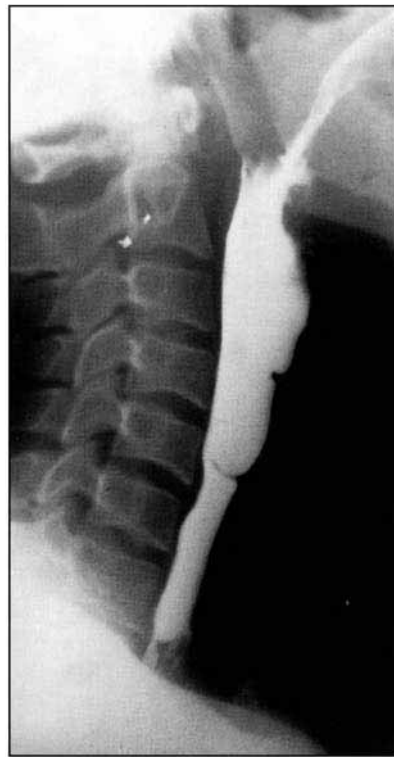


*Gambar 27.7.
Penelanan barium
pada seorang pasien
dengan varises
esofagus.*

Web esofagus (gambar 27.8)

Web (selaput) merupakan penyebab disfagia pada esofagus servikalis. Web ini timbul di dinding anterior esofagus. Pasien sering kali mengalami anemia defisiensi besi. Web ini harus dibedakan dengan pleksus vena submukosa yang kecil pada dinding anterior.

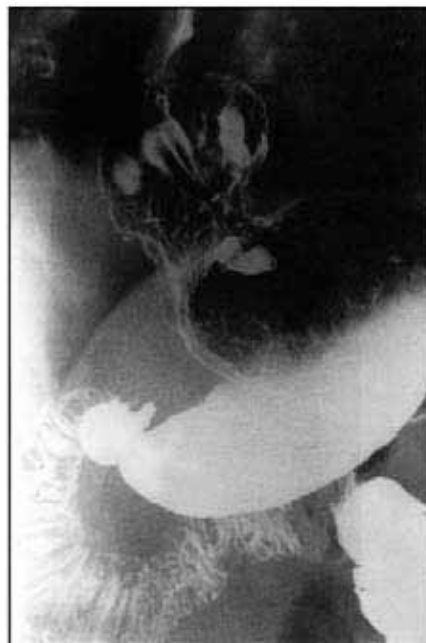Gambar 27.8.
Web esofagus pada
tepi anterior
esofagus servikalis
setinggi C5.



Hernia hiatus (gambar 27.9)

Hernia hiatus merupakan hernia lambung melalui hiatus esofagus (*sliding*), yang sering ditemukan. Pada beberapa pasien keadaan ini mungkin disertai dengan refluks esofagus. Hernia hiatus paling baik dilihat dengan menempatkan pasien pada posisi oblik tengkurap dan meminta pasien untuk melakukan inspirasi dalam setelah menelan sesendok penuh

Gambar 27.9.
Barium meal pada
sliding hiatus
hernia.



barium. *Sliding hiatus hernia* dapat dipersulit dengan ulkus dan perdarahan. *Rolling hernia* atau hernia paraesofagus adalah terjadinya herniasi dinding lambung di sekitar sfingter yang masuk ke dalam toraks, namun sambungan esofagogastrik tetap berada dalam posisi anatomis yang normal. Hernia penting untuk dideteksi karena dapat terjadi inkarserasi pada *rolling hernia*, namun pada *sliding hernia* yang lebih sering, jarang terjadi inkarserasi.

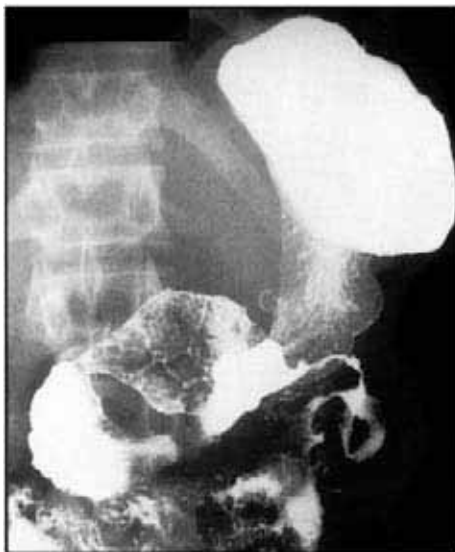LAMBUNG

Mukosa dan lumen lambung terlihat jelas dengan *barium meal*. Dengan memutar pasien pada meja fluoroskopi, akan didapatkan efek kontras ganda pada mukosa dari barium dan gas karbon dioksida. Distensi lumen lambung yang maksimum harus dicapai dengan menggunakan tablet atau bubuk gas karbon dioksida sesudah pasien menelan barium.

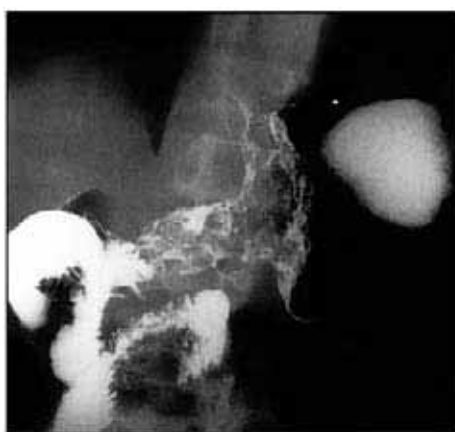POLA LESI MASSA LAMBUNG

Massa lambung tunggal (gambar 27.10, 27.11, 27.12)

Suatu massa dapat berasal dari lapisan otot lambung, submukosa, mukosa atau di dalam lumen lambung atau dapat disebabkan oleh suatu massa ekstrinsik atau massa yang

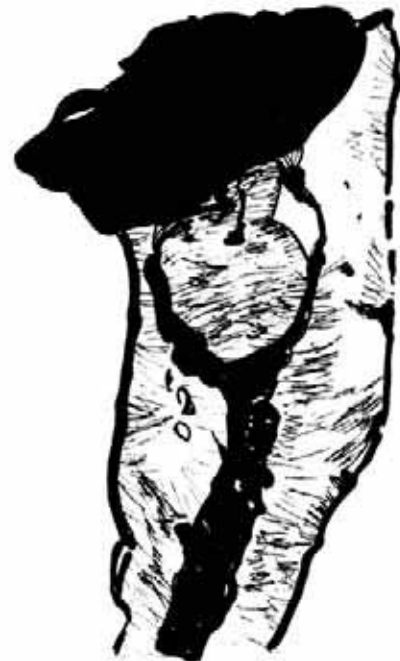
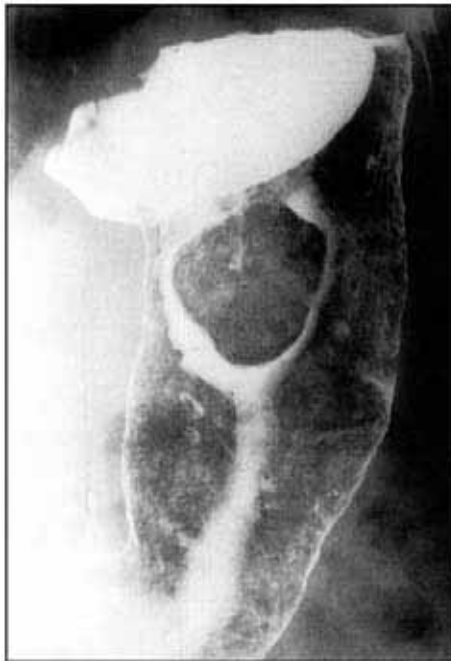
Gambar 27.10.
Barium meal pada seorang pasien dengan linitis plastica lambung.



Gambar 27.11.
Barium meal pada seorang pasien dengan karsinoma lambung yang memperlihatkan penyempitan konsentrik korpus dan antrum lambung.

Gambar 27.12.
Pasien dengan
leiomioma lambung
pada barium meal.



menginvasi lambung. Massa dikenali sebagai defek pengisian pada penelanan barium atau sebagai densitas jaringan lunak. **Massa soliter di dalam lambung sering disebabkan oleh:**

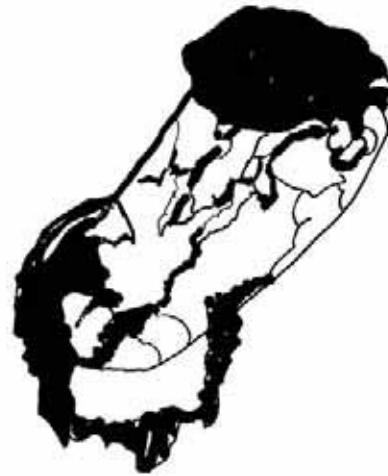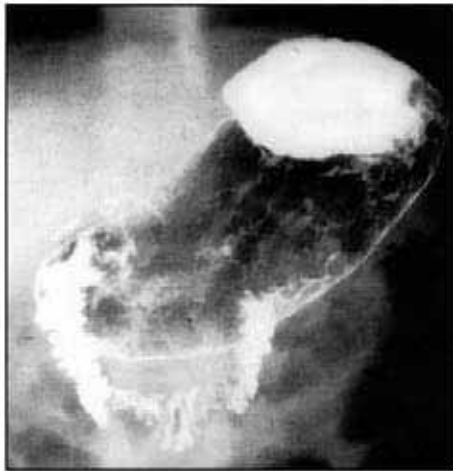- Polip: adenomatosa atau karsinoma (primer atau sekunder)
- Leiomioma atau leiomiosarkoma (gambar 27.12)
- Bezoar
- Tumor ekstrinsik: adenokarsinoma pankreas

Massa lambung multipel

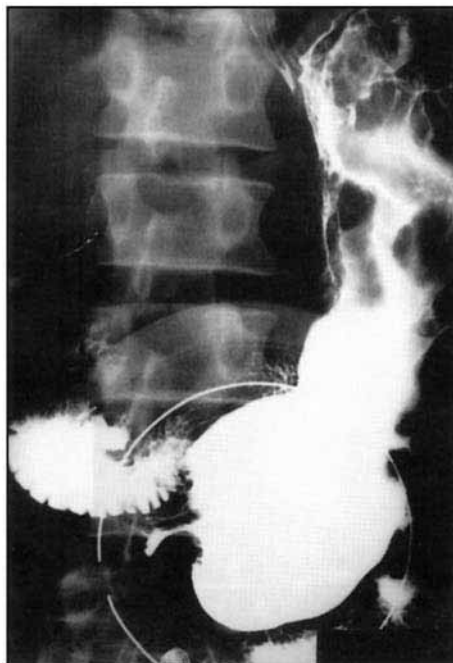
- polips
- varises fundus (gambar 27.14)
- kanker lambung
- limfoma
- sarkoma Kaposi (gambar 27.13)
—metastasis

Kanker lambung stadium awal mungkin sulit untuk dideteksi bila berbentuk seperti plak. Pada setiap massa, harus ditentukan luas kanker, terutama menentukan apakah sambungan esofagogastrik dan duodenum pars superior terkena atau tidak untuk menghindari gastrektomi. Pada tumor antrum, harus ditentukan apakah terdapat obstruksi pada pintu keluar lambung. Massa multipel sering ditemukan pada limfoma, metastasis dan sarkoma Kaposi (gambar 27.13).

Varises fundus terlihat sesudah trombosis vena lienalis dan tampak sebagai defek pengisian serpinginosa pada fundus (gambar 27.14). Varises berubah ukurannya dengan perubahan posisi dari telentang menjadi tegak dan berkurang ukurannya dengan distensi lambung oleh gas. Varises harus dibedakan dengan suatu massa karena biopsi yang tidak hati-hati pada varises fundus akan berakibat fatal.



Gambar 27.13.
Barium meal pada seorang pasien AIDS dengan sarkoma Kaposi lambung. Perhatikan massa polipoid di korpus lambung.



Gambar 27.14.
Pasien dengan varises lambung di korpus dan fundus pada barium meal.

Penebalan lipatan lambung

Rugae atau lipatan lambung terutama menonjol di sepanjang kurvatura mayor dan korpus lambung. Rugae yang berdiameter lebih dari 1 cm dianggap membesar atau menebal.

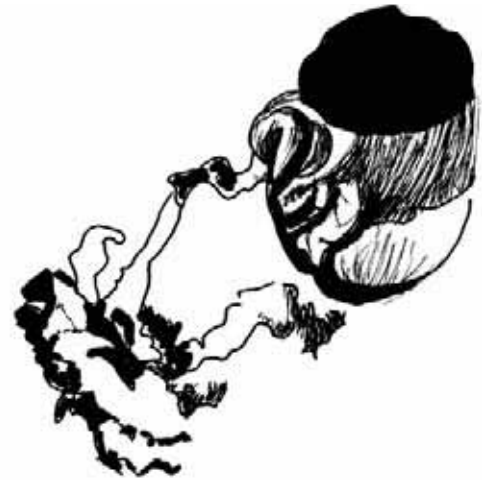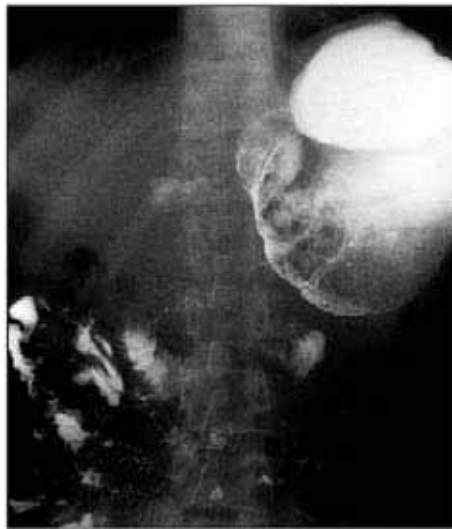Penyebab penebalan rugae antara lain:

- inflamasi: gastritis, sindrom Zollinger Ellison
- tumor: limfoma, adenokarsinoma
- penyakit Menetrier

Gambaran linitis plastika ("bald stomach") (gambar 27.10)

Lambung tampak berkontraksi dengan permukaan mukosa datar yang tidak khas. Keadaan ini disebut sebagai linitis plastika atau lambung "botol air". Penyebab yang penting untuk keadaan ini adalah: adenokarsinoma, limfoma, metastasis dari payudara, penelanan asam baterai (gambar 27.15), tuberkulosis, penyakit Chron, dan gastroenteritis eosinofilik.

Gambar 27.15.
Barium meal pada pasien yang menelan asam baterai menunjukkan obstruksi pintu keluar lambung akibat lambung kecil tanpa rugae.

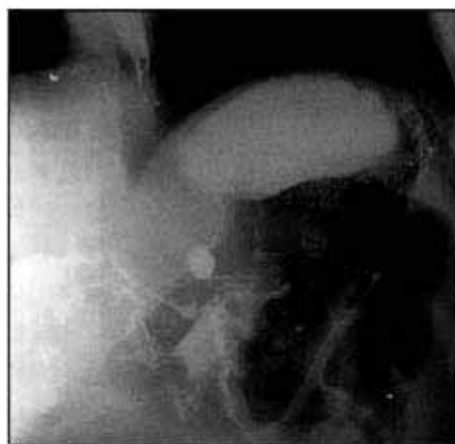


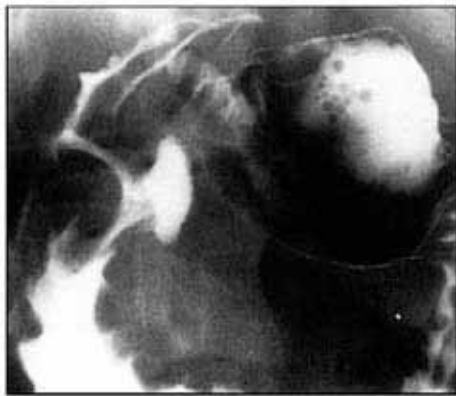Penyebab utama linitis plastica di Afrika adalah kanker lambung primer dan penelanan asam baterai. Pada adenokarsinoma, biopsi lambung yang positif sangat sulit diperoleh karena kanker menyebar ke submukosa dalam, namun mukosa yang berada di atasnya sering kali normal. Umumnya terdapat gambaran lambung yang botak (*bald stomach*) dengan obstruksi pintu keluar lambung akibat stenosis antrum dan pembengkakan lipatan mukosa di dalam usus halus (gambar 27.15).

Ulkus

Ulkus lambung sering terjadi di kurvatura minor dan antrum. Ulkus tampak sebagai kumpulan barium di luar batas lumen lambung (gambar 27.16). Ulkus jinak atau ganas tidak dapat dibedakan hanya dengan menggunakan pemeriksaan *barium meal*. Walaupun demikian, ulkus pada kurvatura mayor selalu jinak. Ulkus duodenum tampak sebagai deformitas duodenum pars superior yang tidak teratur. Bagian pertama duodenum biasanya berbentuk triangular, namun setelah ulserasi, duodenum pars superior menjadi berubah bentuk (gambar 27.17). Pemeriksaan *barium meal* tidak mungkin menentukan apakah suatu ulkus aktif atau tidak aktif tanpa terlebih dahulu menilai tanda-tanda klinis aktivitas ulkus pada pasien.

Gambar 27.16.
Ulkus penetrasi yang besar pada kurvatura minor lambung.





Gambar 27.17.
Ulkus duodenum
yang penetratif pada
barium meal.

Komplikasi ulkus adalah perdarahan dan perforasi. Pemeriksaan barium tidak memiliki peran dalam diagnosis perdarahan gastrointestinal, diagnosis biasanya dibuat dengan endoskopi dan barium hanya akan memengaruhi hasil pemeriksaan endoskopik.

POLA USUS HALUS

Hanya ada tiga gambaran penyakit usus halus: striktur atau penyempitan, penebalan lipatan mukosa, nodul multipel atau massa.

Pola striktur usus halus

Striktur dapat tunggal atau multipel. **Penyebab striktur usus halus adalah:**

- penyebab yang paling sering adalah adhesi fibrosa akibat pembedahan sebelumnya atau peritonitis
- inflamasi: tuberkulosis dan penyakit Chron
- neoplasma: adenokarsinoma, limfoma
- striktur radiasi terutama sesudah iradiasi kanker pelvis

Untuk mendeteksi derajat dan luasnya striktur, pemeriksaan barium *follow through* merupakan pemeriksaan yang terbaik. Pertama-tama, foto telentang abdomen biasanya dilakukan sebagai kontrol karena foto ini dapat memperlihatkan dilatasi usus halus dan memberikan petunjuk mengenai letak striktur. Penyebab striktur sering kali sulit dibedakan, namun striktur akibat penyakit TB dan Crohn cenderung terjadi lebih sering di daerah ileosekum.

Ileum terminalis

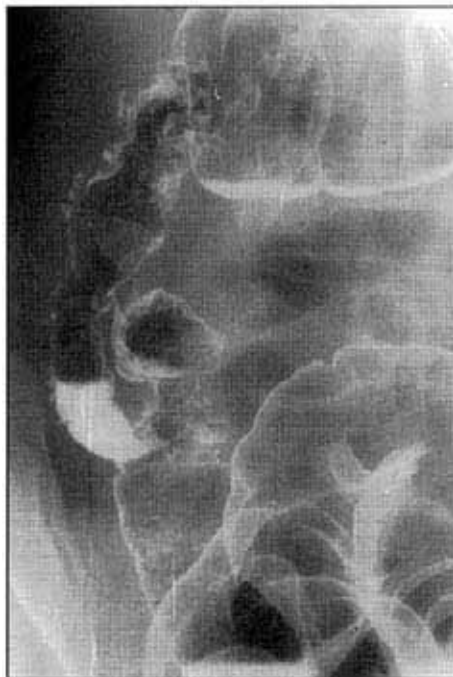Striktur di ileum terminalis sering terjadi pada dua kondisi inflamasi yang tidak dapat dibedakan secara radiologis: penyakit Chron dan tuberkulosis. Tuberkulosis biasanya menyebabkan striktur sekum dan juga ileum terminalis yang menjadi kecil dan berbentuk kerucut serta ileum terminalis setinggi katup ileosekal menjadi lurus dan vertikal (gambar 27.18 & 27.19).

Penebalan lipatan usus halus

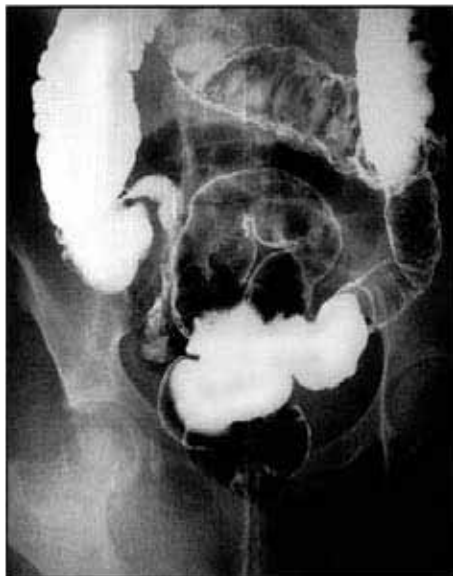Penebalan lipatan terlihat paling baik dengan pemeriksaan barium *follow through*. Ada banyak penyebab terjadinya penebalan lipatan usus halus, antara lain:

- iskemia: akut akibat infark mesenterik
- iskemia: kronik akibat vaskulitis atau cedera radiasi

Gambar 27.18.
Barium enema pada pasien dengan tuberkulosis ileosekal memperlihatkan ulkus yang dalam pada ileum terminalis dan sekum dengan penyempitan sirkumferensial.



Gambar 27.19.
Barium enema pada penderita tuberkulosis kolon memperlihatkan ulkus aftosa multipel di seluruh kolon.



- edema: hipoproteinemia
- inflamasi: TB, Crohn
- venosa: Budd Chiari, sirosis
- obstruksi limfatik
- infiltrasi: limfoma, karsinoma, metastasis, enteritis eosinofilik.

Penyebabnya dapat dibagi menjadi dua kelompok: penebalan lipatan **fokal** dan **difus**.

Penyebab fokal antara lain iskemia, inflamasi, dan tumor sedangkan penyebab difus antara lain edema, obstruksi limfatik dan proses infiltratif.

Pola usus halus nodular

Pola ini biasanya menggambarkan suatu proses infiltratif baik berupa inflamasi maupun neoplastik. Hiperplasia limfoid nodular adalah suatu hiperplasia bercak Peyer (*Peyer's patches*) di ileum, namun dapat juga merupakan varian normal. Nodul multipel ditemukan pada limfoma usus halus, metastasis dan enteritis eosinofilik.

KOLON

Pemeriksaan *barium enema* tetap merupakan metode pencitraan kolon yang paling mudah. Pemeriksaan ini harus disesuaikan dengan pemeriksaan pada pasien dan patologi yang dicurigai. Pada pasien yang berusia muda, mungkin terjadi pelapisan mukosa kolon dengan baik pada pemeriksaan kontras ganda, sedangkan pada pasien berusia tua yang dicurigai mengalami obstruksi usus besar, pemeriksaan kontras tunggal yang lebih terbatas dapat menentukan letak obstruksi.

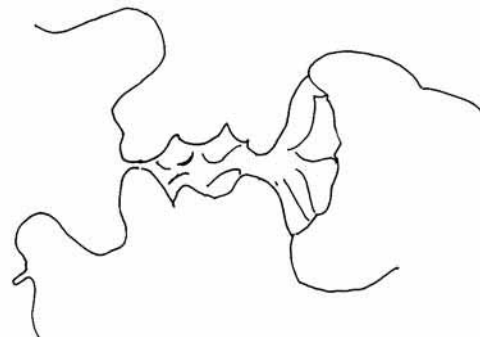
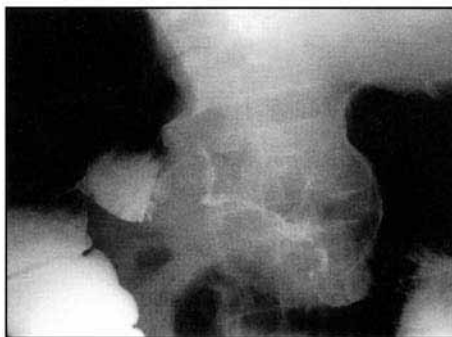
Pola striktur kolon

Striktur kolon merupakan gambaran yang penting untuk diidentifikasi pada barium enema. Gambaran ini menunjukkan penyempitan fokal kolon dengan dilatasi kolon yang normal di sebelah proksimal. Bila terdapat "pembentukan bahu" ("*shouldering*") pada satu atau kedua ujung striktur ("*lesi apple core*"), harus dicurigai kemungkinan karsinoma (gambar 27.20). Menilai adanya destruksi mukosa sangat tidak akurat sehingga klinisi lebih baik menganggap semua striktur bersifat ganas sampai terbukti yang lain. Lesi inflamatorik cenderung lebih panjang daripada striktur maligna dan mungkin terdapat fistula pada penyakit divertikular. Pada penyakit divertikular penting untuk diperhatikan striktur inflamatorik dan keganasan dapat muncul bersamaan. **Penyebab yang sering menyebabkan striktur kolon adalah:**

- neoplasma: adenokarsinoma, limfoma
- inflamasi: penyakit divertikular, kolitis ulseratif, Crohn, amebiasis
- tuberkulosis
- radiasi
- iskemia
- penekanan oleh tumor atau massa inflamasi di luar kolon

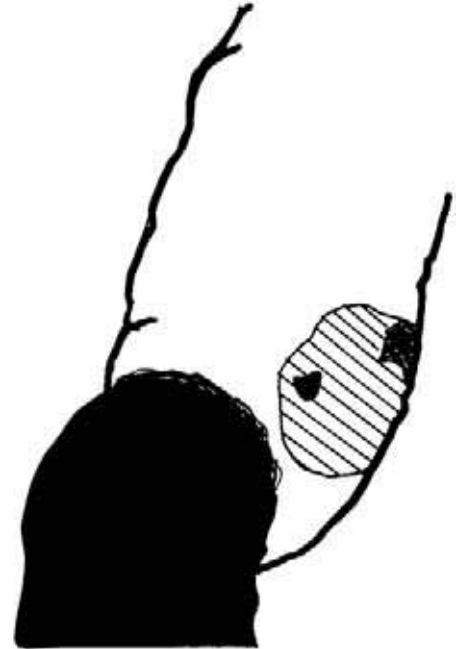
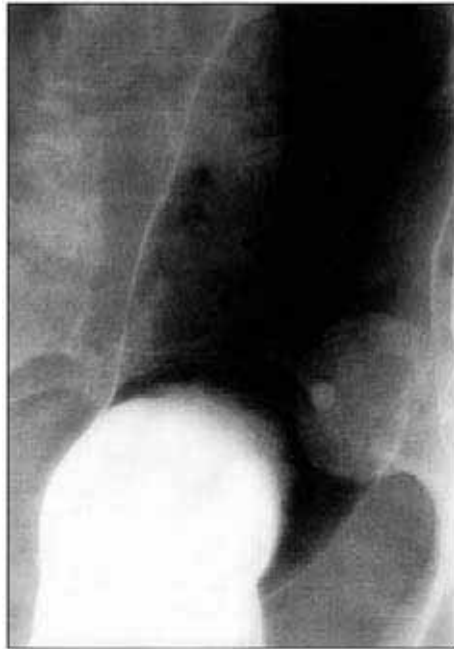Pola massa kolon

Massa fokal atau polip tampak sebagai defek pengisian pada enema kontras tunggal atau sebagai densitas jaringan lunak pada pemeriksaan kontras ganda (gambar 27.21). Diameter polip lebih dari 2 cm harus diangkat karena berisiko ganas. Bila terdapat polip multipel



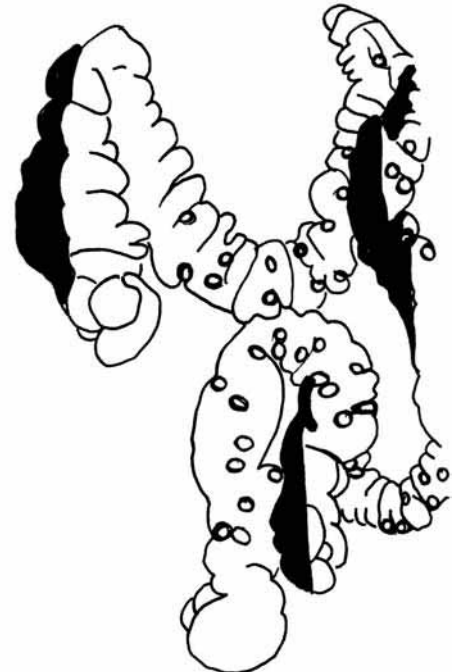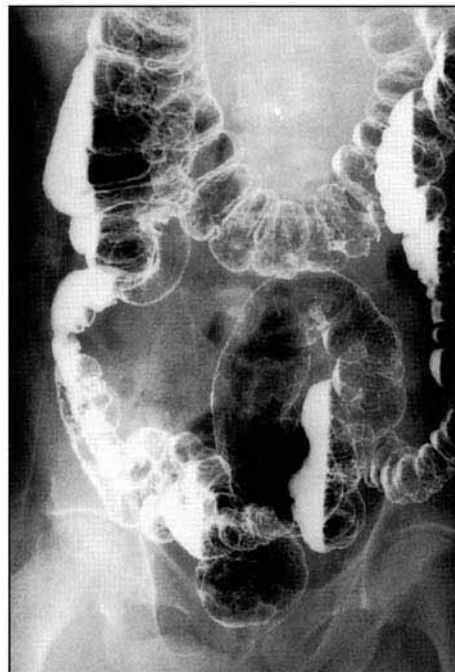
Gambar 27.20. Barium enema seorang pasien dengan karsinoma kolon transversum memperlihatkan penyempitan sirkumferensial berbentuk "apple core" pada kolon transversum akibat karsinoma.

*Gambar 27.21.
Barium enema pada
pasien dengan
perdarahan rektum
menunjukkan suatu
polips ulserasi di
dalam kolon sigmoid.*



dalam kolon, kemungkinan disebabkan oleh poliposis coli (gambar 27.22). Ini merupakan kondisi dominan autosomal, yang akan menyebabkan karsinoma multifokal pada dekade ke-4. Penapisan (*screening*) anggota keluarga yang lain terhadap adanya polips merupakan hal yang penting. Polip inflamatorik adalah polip yang ditemukan sesudah kolitis baik yang

*Gambar 27.22.
Barium enema pada
seorang pasien
dengan poliposis coli
multipel. Perhatikan
polip kecil yang
multipel di seluruh
kolon.*



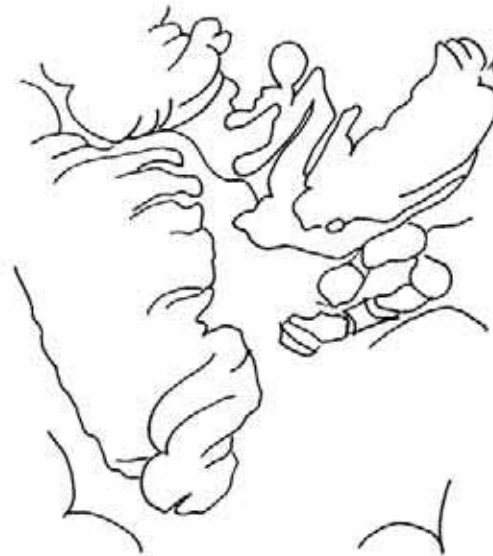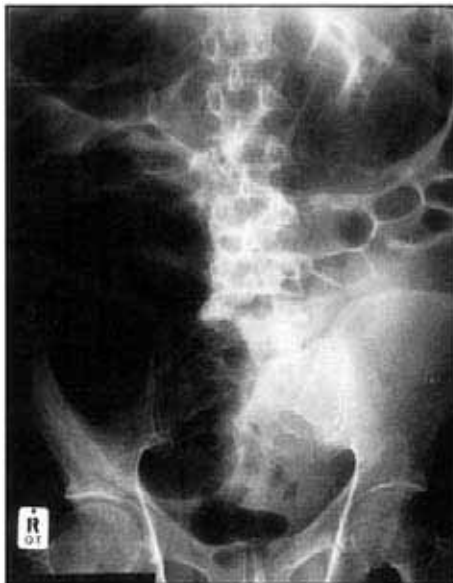disebabkan oleh amebiasis atau kolitis ulseratif, dan gambaran polip cenderung filiform.

Penyebab polip:

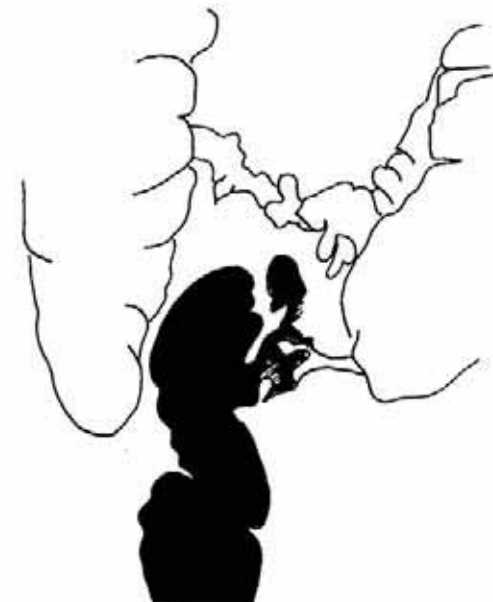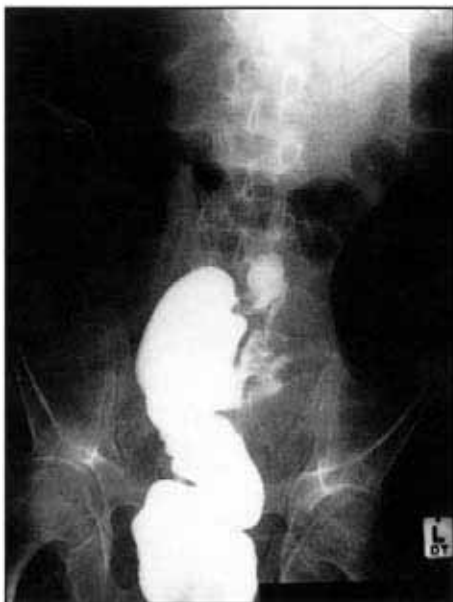- polip: adenoma, hamartoma
- karsinoma
- limfoma
- pasca-inflamasi akibat kolitis

Karsinoma kolon (gambar 27.23a & 27.23b)

Diagnosis ini dapat dibuat dengan *barium enema* kontras ganda dengan sensitivitas 76%. Pasien dengan kanker kolon asendens atau sekum datang dengan kehilangan darah yang



Gambar 27.23a.
Pasien yang datang dengan obstruksi usus besar. Perhatikan adanya dilatasi usus besar.



Gambar 27.23b.
Pemeriksaan barium enema memperlihatkan obstruksi total kolon sigmoid akibat karsinoma.

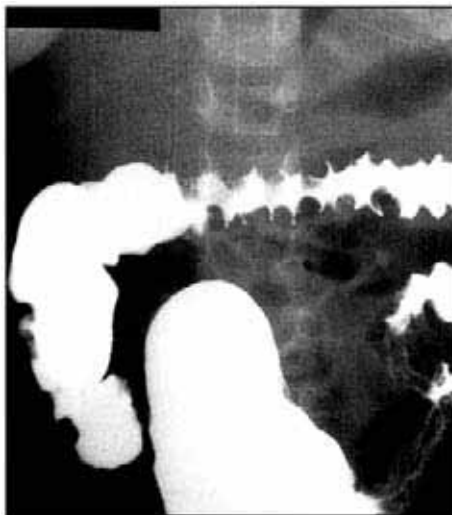
kronik dan anemia sedangkan pasien dengan kanker kolon sigmoid dan kolon desendens datang dengan gejala obstruksi. Hal-hal penting yang perlu diingat adalah bahwa pada 15% pasien akan mengalami tumor yang kedua sehingga Anda harus dapat menampilkan kolon secara keseluruhan dengan jelas terutama sekum dan kolon sigmoid, tempat sebagian besar kanker timbul. Kanker tampak sebagai massa atau polip atau penyempitan sirkumferensial fokal (lesi "apple core"). Polip tampak sebagai defek pengisian dalam genangan barium atau sebagai densitas massa jaringan lunak bila diselubungi oleh barium. Polip harus dibedakan dengan residu feses: feses biasanya cenderung memiliki tepi tajam yang tidak teratur, sedangkan tepi polip teratur. Setiap polip yang dasarnya berdiameter lebih dari 2 cm harus dicurigai kemungkinan ganas dan dilakukan pengangkatan dengan endoskopi.

Pola "thumb printing" kolon (gambar 27.24)

Thumb printing merupakan observasi yang penting pada foto polos dan barium enema. *Thumb printing* biasanya menggambarkan mukosa kolon yang edema atau iskemik. ***Thumb printing* ditemukan pada:**

- Amebiasis
- Kolitis iskemik
- Penyakit Crohn
- Kolitis ulseratif

Gambar 27.24.
Barium enema pada pasien dengan kolitis amebik. Perhatikan gambaran "thumb printing" pada kolon.



Pola kolitis (gambar 27.24)

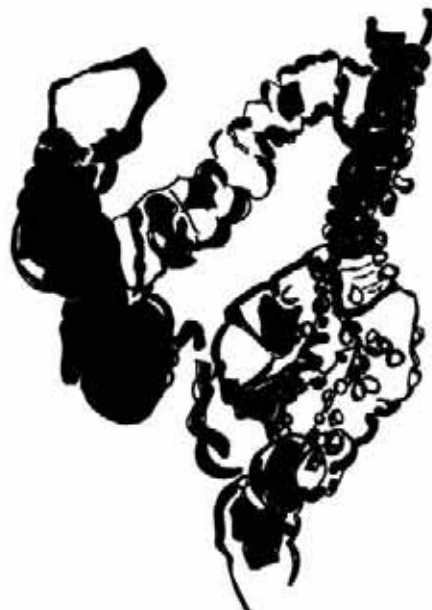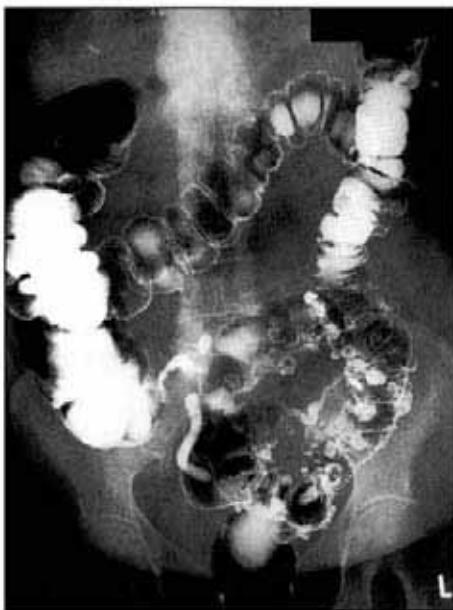Kolitis merupakan inflamasi pada mukosa kolon. Pada *barium enema*, kolitis tampak sebagai ulkus yang terpisah atau ulkus yang difus. Kolitis yang paling penting di berbagai negara berkembang adalah disentri amebik. Kolitis amebik sering kali tidak dapat dibedakan dengan kolitis ulseratif. Pada kasus-kasus berat, dapat ditemukan *thumb printing* pada kolon, megakolon dan perforasi kolon yang disertai dengan pembentukan abses intraperitoneum. Kolitis Crohn dan kolitis tuberkulosa tampak serupa dengan ulkus asimetris dalam yang diskret, sering kali disertai dengan pembentukan fistula dan striktur.

Megakolon

Megakolon terjadi bila diameter kolon transversum melebihi 5,5 cm. Penyebabnya adalah: obstruksi kolon, pseudo obstruksi kolon, kolitis berat, kolitis iskemik dan amebiasis. Bila terdapat *thumb printing* dan pasien merasa sakit, keadaan itu disebut sebagai megakolon toksik. Pada kolitis berat, hal ini dapat menjadi tanda perforasi kolon. Foto telentang abdomen secara serial dibutuhkan untuk mendeteksi gas di dalam dinding usus atau gas bebas intraperitoneum untuk menunjukkan perforasi.

Penyakit divertikular (gambar 27.25)

Divertikulum merupakan kantong luar mukosa dan submukosa melalui hipertrofi otot polos pada dinding kolon. Walaupun dianggap jarang terjadi di negara berkembang, terdapat peningkatan insidensi akibat perubahan diet dari karbohidrat tidak dimurnikan menjadi karbohidrat murni. Pasien dapat asimtomatik, namun bila divertikulum terinfeksi, dapat membentuk abses dan atau fistula pada kolon sigmoid. Divertikulum asendens dapat menjadi penyebab perdarahan aktif usus besar. Polanya mudah dikenali, namun hati-hati dengan polip yang dapat dikelirukan dengan divertikulum. Polip mempunyai densitas jaringan lunak yang meningkat.



Gambar 27.25.
Barium enema pada
pasien dengan
divertikular ekstensif
pada kolon sigmoid
dan descendens.

POKOK-POKOK PEMBELAJARAN: PEMERIKSAAN KONTRAS PADA GASTROINTESTINAL

- Striktur esofagus yang sering terjadi disebabkan oleh karsinoma esofagus dan esofagitis peptik.
- Komplikasi karsinoma esofagus antara lain: fistula esofagus trakea, perforasi dengan mediastinitis, aspirasi dan obstruksi total.
- Penyebab penting esofagitis pada penderita AIDS adalah esofagitis monilial, herpes simpleks, CMV dan infeksi HIV.
- Penyebab massa lambung soliter adalah: polip-adenoma, karsinoma, leiomioma atau sarkoma, bezoar, dan tumor ekstrinsik (pankreas) yang menginvasi dinding.
- Penyebab massa lambung multipel adalah: polip, varises fundus, adenokarsinoma, limfoma, sarkoma Kaposi dan metastasis.
- Penyebab penebalan lipatan gastrik: gastritis, sindrom Zollinger Ellison, limfoma, penyakit Menetrier.
- Penyebab linitis plastika "*bald stomach*"; adenokarsinoma, limfoma, metastasis, penelanan asam *baterai*.
- Penyebab striktur usus halus: adhesi fibrosa, inflamasi TB, Crohn, tumor-adenokarsinoma, limfoma, kerusakan iskemik/radiasi.
- Penyebab striktur kolon adalah: tumor adenokarsinoma, limfoma, metastasis, inflamasi divertikular, amebiasis Crohn, TB, kolitis ulseratif, iskemia/radiasi, kompresi ekstrinsik oleh tumor.
- Penyebab polip kolon: adenoma, hamartoma, karsinoma, limfoma, pasca inflamasi.
- Penyebab "*thumb printing*" kolon: amebiasis, kolitis iskemik, kolitis ulseratif.

Referensi

1. Chapman S, Nakielny R. *Aids to Radiological Differential Diagnosis*. 1995, Saunders, London.

BAB 28

Abdomen Pediatrik

Laurence Hadley & Peter Corr

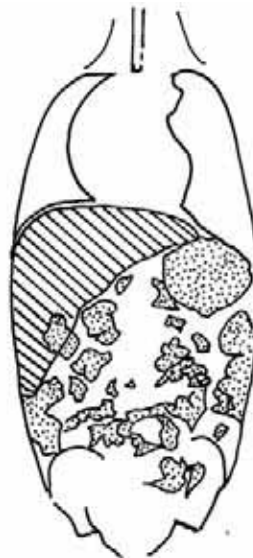
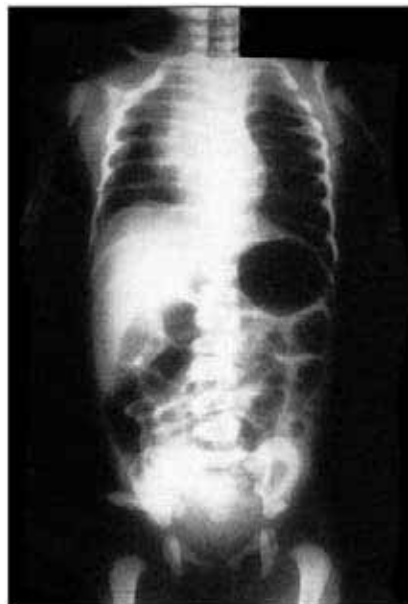
Abdomen neonatus

Pencitraan pada bayi baru lahir yang sakit membutuhkan pengambilan foto dengan menggunakan unit sinar-X yang dapat dipindahkan sementara neonatus berada di dalam inkubator. Sering kali hanya membutuhkan foto toraks dan abdomen telentang untuk menegakkan suatu diagnosis. Bila dibutuhkan pemeriksaan lebih lanjut, sangat penting untuk menjaga bayi agar tetap hangat selama menjalani prosedur dan mengembalikan bayi ke dalam inkubator segera sesudah prosedur selesai dilakukan.

Atresia esofagus (gambar 28.1)

Ibu biasanya menceritakan adanya riwayat kesulitan mengisap sejak lahir dan selang nasogastrik tidak dapat masuk lebih dari 11-12 cm. Bayi datang dengan ludah yang berbusa di bibirnya karena tidak dapat tertelan. Sangat tidak diperbolehkan memberikan kontras oral apapun pada keadaan ini karena kontras akan segera teraspirasi ke dalam paru. Adanya udara di dalam esofagus bagian atas yang terdistensi, sampai batas atresia dan selang nasogastrik yang berhenti di tempat ini, memiliki nilai diagnostik. Biasanya tidak terdapat udara di dalam lambung pada atresia esofagus murni, namun pada 85% bayi disertai dengan fistula trakeo esofageal, sehingga udara dapat masuk ke dalam lambung setiap kali bernapas. Anomali pada vertebra dan kosta sering juga ditemukan.

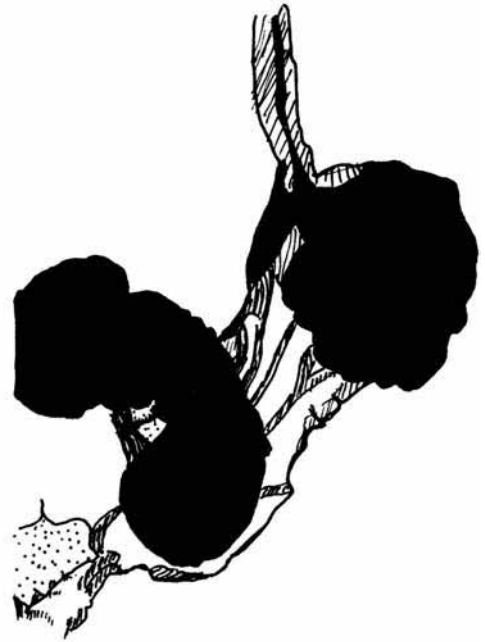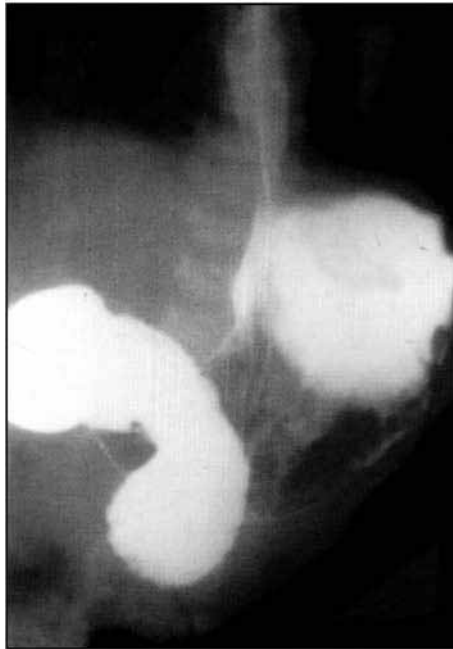
*Gambar 28.1.
Anak yang menderita
atresia esofagus
memperlihatkan
dilatasi esofagus
proksimal yang terisi
oleh udara dengan
selang nasogastrik
menggulung di
dalamnya.*



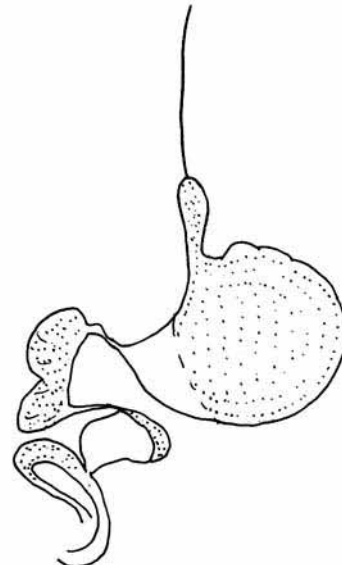
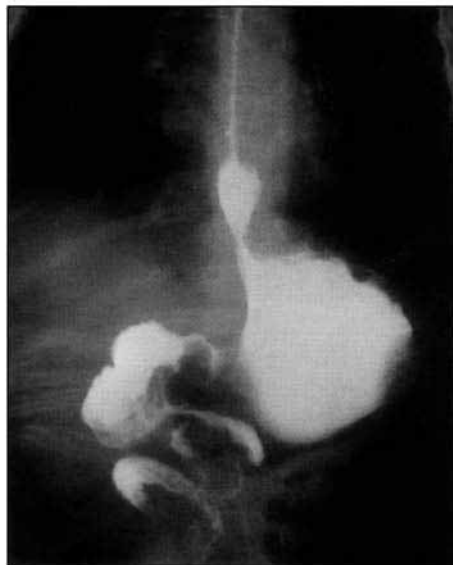Obstruksi usus neonatus (gambar 28.2a & 28.2b)

Bayi baru lahir yang muntah dengan pewarnaan empedu merupakan tanda obstruksi usus. Foto toraks dan abdomen telentang akan memperlihatkan letak obstruksi. Obstruksi usus bagian atas ditandai dengan beberapa batas cairan pada foto abdomen. Pada obstruksi duodenum, biasanya hanya terdapat dua batas cairan yang disebut tanda gelembung ganda (*double bubble sign*). Obstruksi duodenum disebabkan oleh volvulus usus tengah (*midgut*) sampai terbukti sebaliknya dan kondisi yang membahayakan jiwa ini sangatlah penting untuk dikenali. Volvulus usus tengah disebabkan oleh usus halus yang terpuntir sendiri. Agen kontras larut air non-ionik seperti iohexsol akan mengidentifikasi volvulus. Observasi yang sangat penting dilakukan adalah apakah duodenum memiliki bentuk C normal dengan sambungan duodenojejunal di sebelah kiri linea mediana yang ditemukan pada

Gambar 28.2a.
Barium meal pada bayi dengan malrotasi duodenum. Perhatikan bentuk "C" yang terbalik pada duodenum.



Gambar 28.2b.
Barium meal pada bayi yang muntah berwarna empedu memperlihatkan volvulus usus tengah dengan gambaran "cork screw" pada duodenum.



bayi-bayi normal atau apakah sambungan duodenojejunal-nya di sebelah kanan tulang belakang seperti yang terlihat pada malrotasi usus tengah. Pada volvulus midgut, sering kali tampak gambaran “alat pembuka botol” (*cork screw*) pada usus tengah. Atresia jejunum dan ileum akan memperlihatkan distensi lengkung usus tanpa ciri yang khas dengan batas cairan yang multipel. Secara radiologis, usus halus dan usus besar pada neonatus tidak mungkin dibedakan.

Malformasi anorektal

Diagnosis malformasi anorektal ditegakkan dengan memeriksa perineum anak. Pengobatan bergantung pada derajat malformasi. Pada bayi perempuan, derajat malformasi dapat ditentukan dengan inspeksi visual, tetapi pada bayi laki-laki, tidak mungkin untuk menentukan apakah abnormalitasnya berada di atas atau di bawah muskulus levator. Bayi harus diletakkan dalam posisi *genu pectoral* dan dibiarkan dalam posisi ini selama beberapa menit. Hal ini akan membuat gas berada di usus bagian distal dan menggambarkan malformasi. Pengambilan foto lateral abdomen dapat mengidentifikasi malformasi rendah di bawah garis pubokoksigeal.

Necrotizing enterocolitis (NEC)

Kondisi yang ditemukan pada bayi prematur yang sakit ini, menyebabkan iskemia dan infark dinding usus. Bayangan lusen linear ditemukan pada dinding usus dengan gas di dalam cabang vena porta hepar. Diagnosis ditegakkan dengan memperhatikan secara cermat bayangan lusen bergaris-garis (*streaky*) di dinding usus setiap hari pada foto abdomen telentang.

Akut abdomen pada bayi

Foto abdomen penting untuk diagnosis obstruksi usus pada anak-anak, walaupun harus juga diingat bahwa gastroenteritis, hipokalemia dapat menyebabkan batas cairan multipel yang disebabkan oleh ileus paralitik.

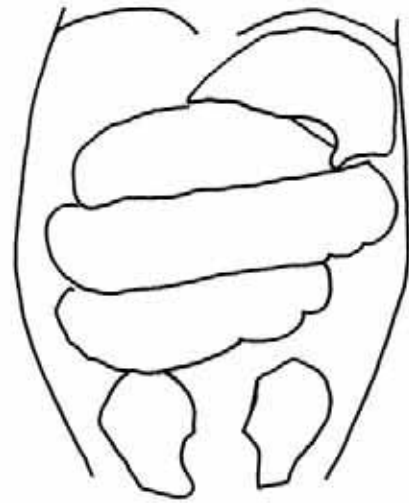
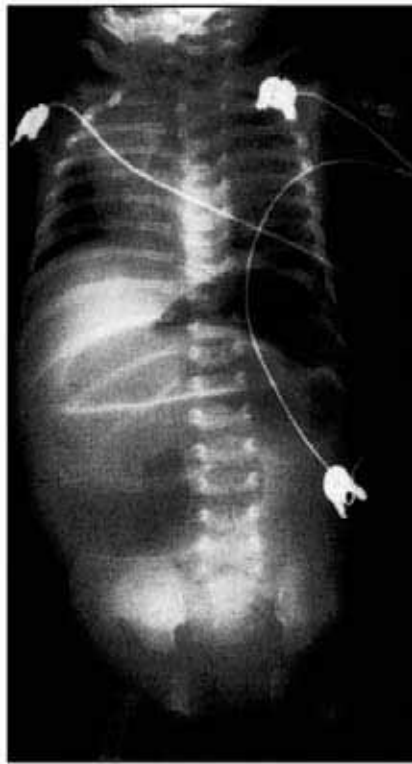
Intususepsi (gambar 28.3a & 28.3b)

Nyeri akut abdomen pada bayi disebabkan oleh banyak hal. Penting sekali untuk menentukan apakah terdapat obstruksi usus atau tidak. Intususepsi sering ditemukan pada bayi yang datang dengan episode nyeri kolik abdomen dan diare yang disertai darah. Diagnosis ini harus dipikirkan pada foto abdomen telentang yang memperlihatkan dilatasi usus, dan pada beberapa pasien tampak massa jaringan lunak akibat intususepsi. Diagnosis biasanya lebih mudah ditegakkan dengan ultrasonografi; pada pemeriksaan ini, ditemukan massa berbentuk “donat” atau “target”. Enema udara digunakan untuk mendeteksi intususepsi dan dapat juga digunakan untuk mengurangi intususepsi pada saat yang sama. Prosedur ini hanya dilakukan bila anak tersedasi dengan baik dan benar-benar teresusitasi, serta riwayatnya kurang dari 48 jam.

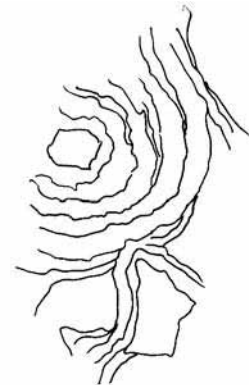
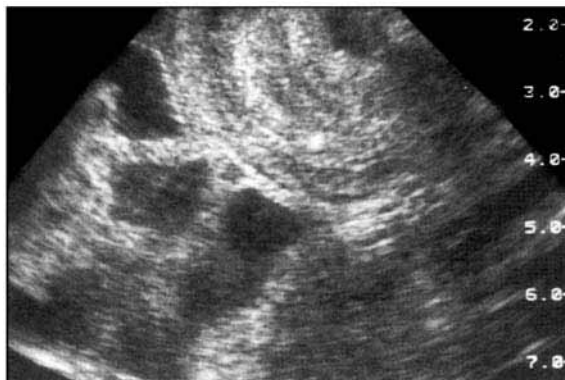
Obstruksi akibat bolus cacing (gambar 28.4a & 28.4b)

Bolus cacing askaris sering menjadi penyebab obstruksi usus halus pada pasien-pasien di banyak negara berkembang. Anak datang dengan nyeri kolik abdomen yang berat dan muntah. Foto abdomen sering kali menunjukkan suatu massa badan cacing dengan dilatasi usus dan batas cairan di bagian proksimal dari obstruksi. Cacing juga naik ke duktus koledokus dan menyebabkan kolangitis dan abses hepar. Biasanya diagnosis ditegakkan dengan ultrasonografi; pada pemeriksaan ini, badan cacing terlihat sebagai massa ekogenik

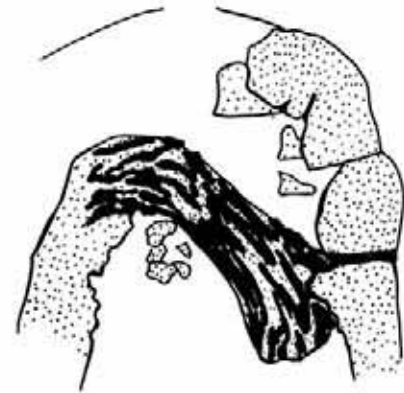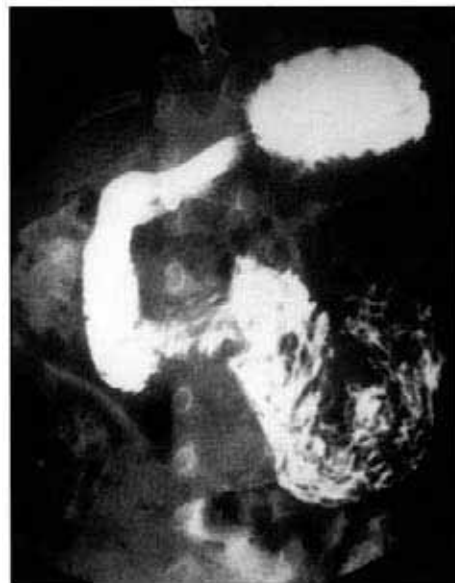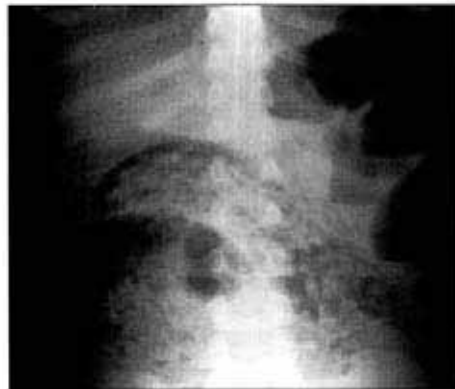Gambar 28.3a.
Foto abdomen
seorang anak
dengan intususepsi
yang memperlihatkan
dilatasi usus halus
non-spesifik.



Gambar 28.3b.
Ultrasonografi
menunjukkan suatu
massa berlapis-lapis
dengan banyak lapisan
di fossa iliaka kanan,
yang merupakan
gambaran khas
intususepsi.



Gambar 28.4a. Foto polos seorang anak yang datang dengan kolik, memperlihatkan suatu "bolus cacing" dan batas cairan yang multipel akibat obstruksi usus. Hal ini ditegakkan pada barium meal (28.4b).



POKOK-POKOK PEMBELAJARAN

- Muntah berwarna empedu pada neonatus merupakan tanda obstruksi usus.
- Malrotasi usus tengah didiagnosis bila fleksura DJ (duodenojejunal) terletak di sebelah kanan vertebra dan tidak terbentuk lengkung duodenum yang berbentuk C.
- Volvulus usus tengah didiagnosis bila terdapat malrotasi dan gambaran "cork screw" pada duodenum.
- Atresia esofagus didiagnosis bila terdapat dilatasi esofagus proksimal dengan selang nasogastrik berada pada tempat atresia.
- Jangan pernah memberikan medium kontras oral pada bayi dengan atresia esofagus.
- Batas cairan sering ditemukan pada gastroenteritis.
- Infestasi askaris sering menjadi penyebab obstruksi usus. Diagnosis ditegakkan dengan mendeteksi bolus cacing pada foto polos.
- Intususepsi dapat didiagnosis menggunakan foto polos dan ultrasonografi serta dikonfirmasi menggunakan enema udara yang juga dapat digunakan untuk mengurangi intususepsi.
- Meminimalkan radiasi pada anak selama prosedur adalah praktik yang baik.
- Meminimalkan dosis radiasi selama prosedur biasanya merupakan praktik yang baik.

BAB 29

Pencitraan traktus urinarius

Malai Muttarak, Peter Corr & Wilfred C. G. Peh

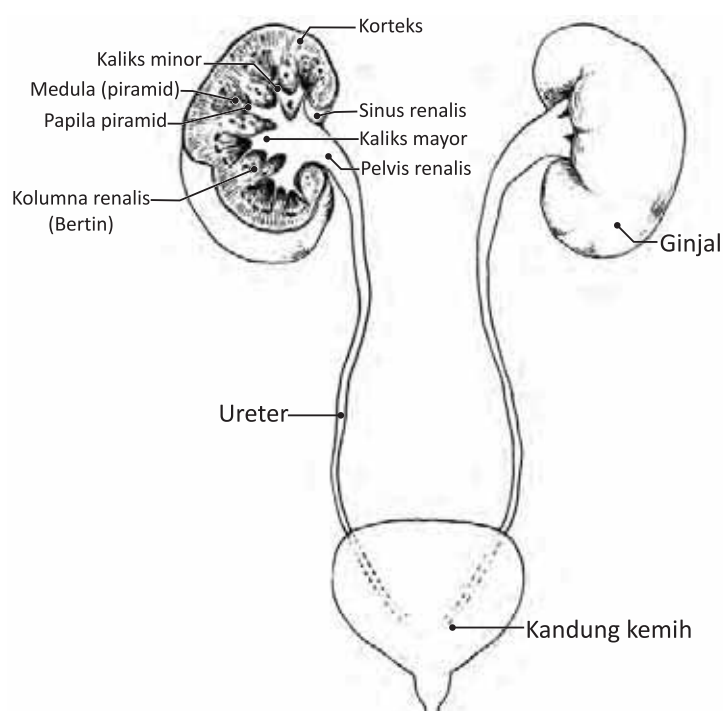
Pendahuluan

Metode pencitraan utama untuk pemeriksaan traktus urinarius adalah foto rontgen, urografi intravena (*intravenous urography, IVU*), *micturating (or voiding) cystography (MCU)* dan ultrasonografi (USG) pada ginjal dan kandung kemih.

Anatomi

Pemahaman mengenai anatomi normal dan varian anatomi normal ginjal dan sistem kolektivus penting untuk menginterpretasikan pencitraan (gambar 29.1). Ginjal terletak di retroperitoneum dengan hilum terletak setinggi vertebra L1. Pada orang dewasa, kedua ginjal memiliki panjang 10–12 cm diukur dari satu kutub ke kutub lain. Panjang ginjal kurang lebih 5,5 cm pada neonatus, dan bertambah besar mencapai ukuran dewasa pada usia 8 tahun. Parenkim ginjal orang dewasa memiliki ketebalan setidaknya 2 cm. Posisi dan orientasi ginjal penting untuk dipahami. Kutub atas terdeviasi ke arah medial, dan kutub bawah terdeviasi ke arah lateral pada sudut 30 derajat dari aksis vertikal. Lokasi anterior ginjal yang berhubungan dengan pada sudut 30 derajat dari aksis vertikal. Lokasi anterior ginjal yang berhubungan dengan muskulus psoas menyebabkan kutub atas terletak lebih ke arah posterior. Setiap

Gambar 29.1.
Diagram traktus
urinarius
normal.



hilum ginjal terdiri dari vena renalis, arteri renalis, pelvis renalis dan ureter proksimal. Ureter turun di sepanjang garis yang menghubungkan ujung prosesus transversus vertebra lumbal, dan masuk ke dalam kandung kemih pada persambungan ureterovesikal. Kandung kemih merupakan organ pelvis ekstrapertoneal yang terletak di anterior uterus pada perempuan dan di anterior rektum pada laki-laki. Uretra laki-laki dari proksimal ke distal terbagi menjadi pars prostatika, pars membranasea, dan pars spongiosa. Uretra perempuan memiliki struktur yang jauh lebih pendek. Embriologi traktus urinarius yang kompleks menyebabkan terdapatnya sejumlah varian anatomis normal yang harus dibedakan dengan kondisi patologis. Oleh karena itu, pengenalan terhadap varian ini penting (tabel I).

Tabel I. Varian dan anomali perkembangan traktus urinarius

Anomali dalam jumlah
- Agenesis ginjal (ginjal tunggal)
- <i>Supernumerary kidney</i> (ginjal yang berlebih)
Anomali dalam ukuran
- Hipoplasia
- Hiperplasia
Anomali fusi
- Ginjal tapal kuda (<i>horseshoe kidney</i>)
- Ektopia silang dengan fusi (<i>cross ectopy with fusion</i>)
Anomali dalam posisi
- Ginjal ektopik (ginjal di sakral atau pelvis)
- Ektopia silang tanpa fusi (<i>cross ectopy without fusion</i>)
Anomali lainnya
- Lobulasi fetus
- Kolumna Bertin yang besar
- Obstruksi ureteropelvik
- Duplikasi pelvis renalis dan ureter
- Ureter retrokaval
- Ureterokel
- Arteri renalis aberan

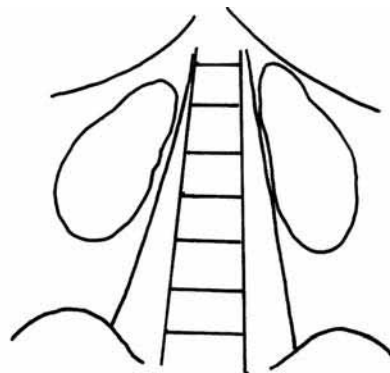
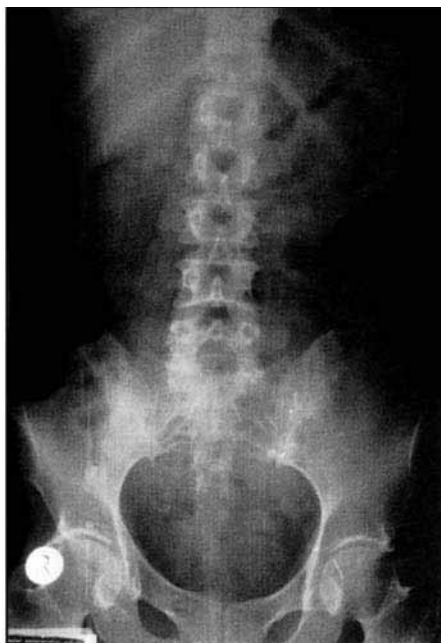Foto "KUB"

Pemeriksaan pencitraan pada traktus urinarius harus dimulai dengan foto konvensional pada ginjal, ureter dan kandung kemih, yang sering disebut foto "KUB". Foto KUB penting dilakukan sebelum agen kontras intravena diinjeksikan sehingga tidak mengaburkan struktur yang mengalami kalsifikasi.

Teknik

Teknik yang cermat dalam mengambil foto KUB merupakan hal yang penting. Pasien berbaring dengan posisi telentang. Foto harus segera dilakukan setelah pasien berkemih dan pada akhir ekspirasi penuh. Batas atas foto harus meliputi daerah suprarenalis, sementara batas bawah harus meliputi ramus pubis (gambar 29.2). Untuk visualisasi bayangan ginjal yang baik, dibutuhkan faktor pajanan sebesar 70–80 Kvp pada orang dewasa.

Gambar 29.2.
Foto KUB normal.

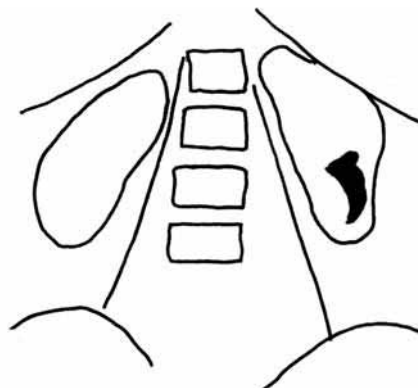
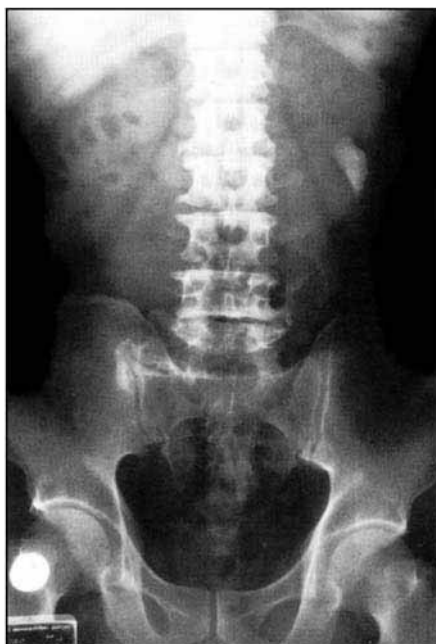
KUB normal

Bayangan ginjal seharusnya terlihat kecuali bila dikaburkan oleh gas usus yang menutupinya. Ukuran, bentuk dan posisi ginjal harus diperhatikan. Ureter tidak terlihat, namun dapat terlihat di sepanjang ureter bila terdapat kalkulus radioopak (gambar 29.3). Adanya skoliosis vertebra atau obliterasi bayangan psoas normal dapat menunjukkan kemungkinan inflamasi di ginjal atau di sekitar ginjal.

- Normalnya, ginjal berukuran sepanjang 3–4 korpus vertebra lumbal (panjang 12–14 cm, lebar 5–7 cm)

Gambar 29.3.
Kalkulus staghorn
pada kutub bawah
ginjal kiri.



- Perbedaan antara ukuran ginjal kanan dan kiri seharusnya tidak lebih dari 1 cm
- Ginjal kanan biasanya terletak 1-2 cm lebih kaudal dibandingkan dengan ginjal kiri
- Aksis ginjal seharusnya sejajar dengan aksis muskulus psoas.

Urografi intravena (IVU)

Walaupun IVU telah digantikan dengan *spiral computed tomography* dan ultrasonografi (USG) untuk indikasi-indikasi tertentu, tetapi IVU masih merupakan pemeriksaan pencitraan yang penting dan dapat memberikan gambaran umum seluruh traktus urinarius. Persiapan pasien dan teknik melakukan IVU merupakan hal yang penting.

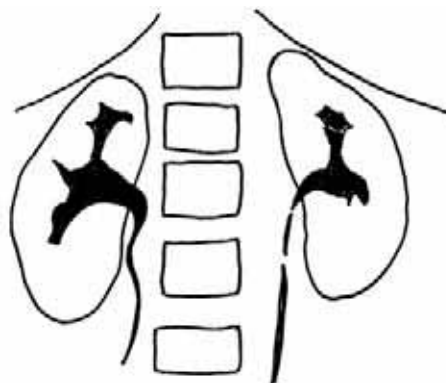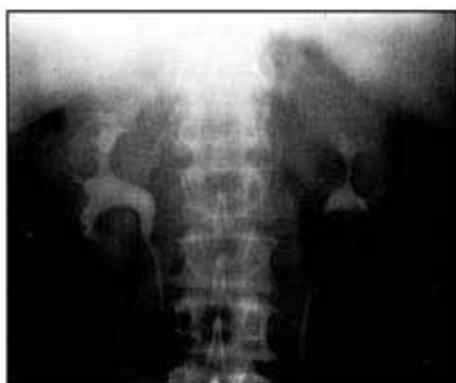Persiapan pasien

- Satu hari sebelum pemeriksaan: minyak kastor (*castor oil*) pada jam 6 sore
- Puasa 6–12 jam sebelum pemeriksaan
- Pada hari pemeriksaan: satu supositoria dulcolax pada jam 6 pagi.

Anak-anak tidak membutuhkan persiapan walaupun pada anak-anak yang berusia di bawah 2 tahun, seteguk minuman dingin “*efervesen*” sebelum IVU akan mendistensikan lambung dan memperbaiki visualisasi ginjal.

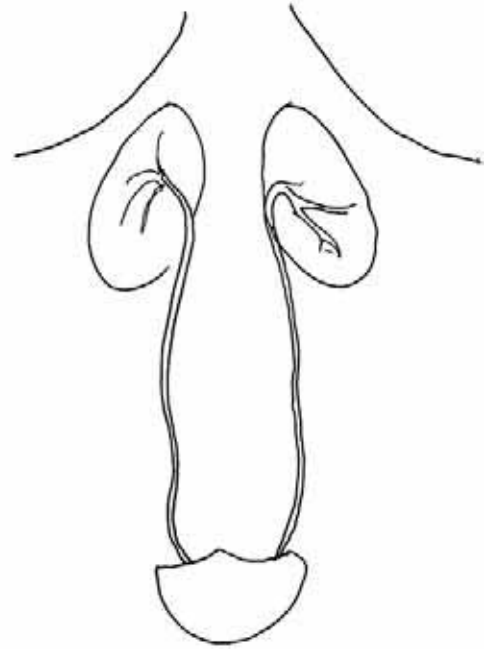
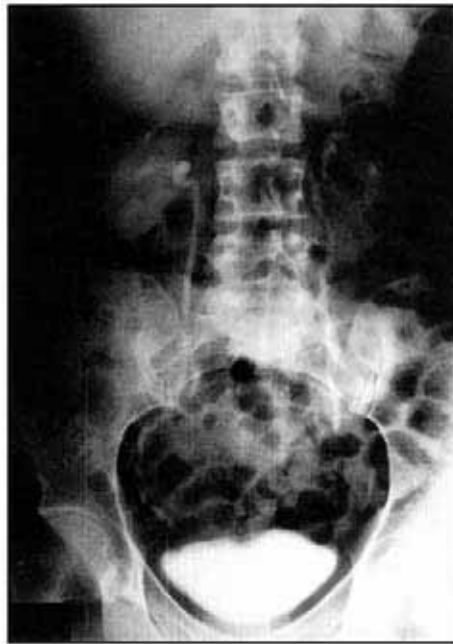Teknik IVU

1. KUB: Untuk mendeteksi ginjal radio-opak dan atau kalkulus di ureter.
2. Injeksi 300–350 mg yodium (I)/ml agen kontras
 - Dosis untuk orang dewasa biasanya 50 ml
 - Dosis untuk anak 1,5 ml/kg BB (300 mg I/ml)
3. Foto konus 1 menit kedua ginjal untuk memperlihatkan fase “nefrogram” dari bayangan opak kontras. Gonad dilindungi dengan pelindung berlapis timah.
4. Foto konus 5 menit kedua ginjal untuk memperlihatkan sistem pelvikalises. Distensi sistem kolektivus bagian atas dapat dicapai dengan melakukan kompresi mid-abdomen menggunakan pembalut kompresor (gambar 29.4).
5. Foto “pelepasan” keseluruhan 15 menit, untuk memperlihatkan ureter dan kandung kemih. Hal ini diperoleh sesudah pelepasan pembalut kompresor. Seluruh panjang ureter mungkin tidak terlihat pada satu foto karena peristalsis (gambar 29.5).
6. Foto konus 30 menit untuk melihat bayangan opak kandung kemih.



Gambar 29.4.
Nefrogram konus 5
menit yang normal.

Gambar 29.5.
Gambaran normal
KUB 15 menit
"pascapelepasan"
yang memperlihatkan
ureter.



7. Foto keseluruhan pascaberkemih untuk memperlihatkan ginjal, ureter dan kandung kemih yang telah kosong atau kosong sebagian.

Indikasi

1. Suspek anomali kongenital
2. Infeksi traktus urinarius persisten
3. Kolik ginjal
4. Hematuria
5. Trauma ginjal
6. Tumor ginjal, ureter atau pelvis

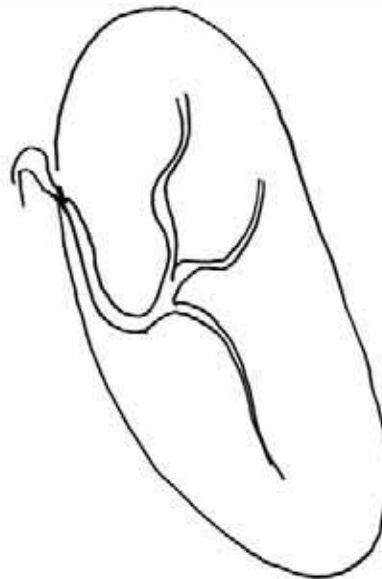
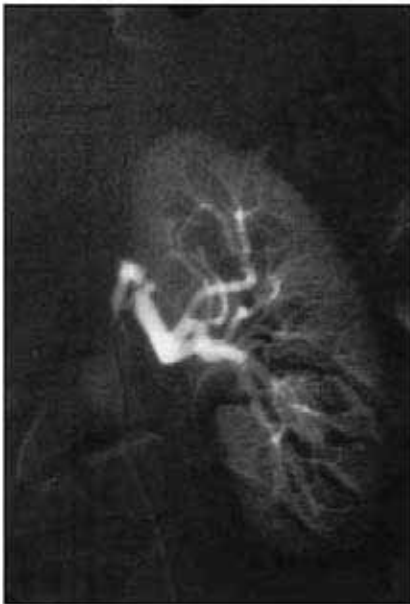Kontraindikasi

1. Gagal ginjal. Kondisi ini merupakan kontraindikasi relatif karena ekskresi kontras melalui ginjal menjadi lambat.
2. Hipersensitivitas atau alergi terhadap agen kontras.

POLA FOTO GINJAL

Ginjal kecil halus unilateral (gambar 29.6)

Ginjal ini memiliki bentuk dan bayangan yang sama seperti ginjal normal. Walaupun demikian, panjang ginjal ini lebih pendek 2 cm dibandingkan dengan ginjal kontralateral yang normal (tabel II). Pada stenosis arteri renalis, sistem kolektivus normal; sedangkan pada atrofi pasca-obstruksi, tampak adanya dilatasi sistem kolektivus.



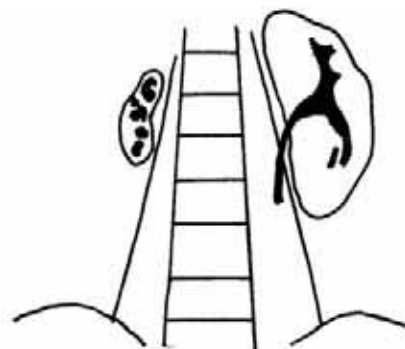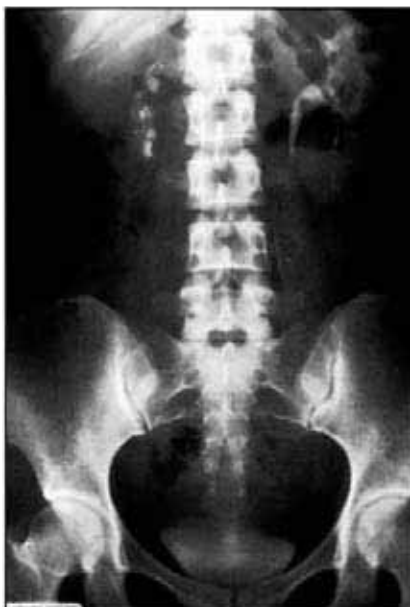Gambar 29.6.
Ginjal kecil halus unilateral pada seorang pasien dengan stenosis arteri renalis.

Tabel II. Penyebab ginjal kecil halus unilateral

- | |
|---|
| <p>Infark ginjal
Nefritis radiasi
Hipoplasia kongenital
Atrofi pasca-obstruksi
Atrofi pasca-inflamasi</p> |
|---|

Ginjal kecil iregular unilateral (gambar 29.7)

Pembentukan jaringan parut fokal pada ginjal yang kecil disebabkan oleh nefropati refluks dan infeksi ginjal rekurens (tabel III). Kutub atas ginjal biasanya terkena. Tuberkulosis sering



Gambar 29.7.
Ginjal kanan kecil iregular dengan kalsifikasi fokal akibat tuberkulosis ginjal.

menjadi penyebab infeksi ginjal di banyak negara berkembang. Pada tuberkulosis, kalsifikasi fokal dapat terlihat di foto KUB.

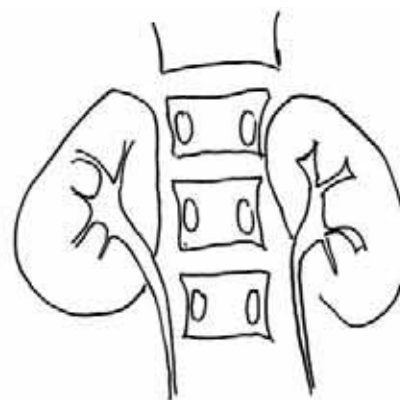
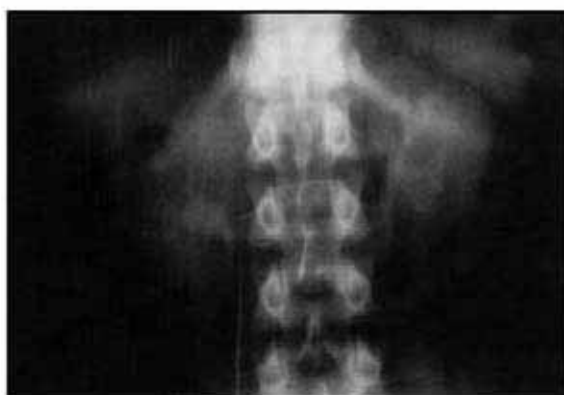Tabel III. Ginjal kecil iregular unilateral

Nefropati refluks
Infark lobaris

Ginjal kecil bilateral (gambar 29.8)

Ginjal kecil halus bilateral biasanya disebabkan oleh atrofi pasca-obstruksi, glomerulonefritis kronik, nekrosis papiler kronik dan arteriosklerosis kronik karena penuaan (tabel IV). Ginjal iregular kecil bilateral disebabkan oleh nefropati refluks bilateral atau infeksi ginjal kronik.

Gambar 29.8.
Ginjal kecil bilateral
pada seorang pasien
dengan
glomerulonefritis
kronik.



Tabel IV. Ginjal kecil bilateral

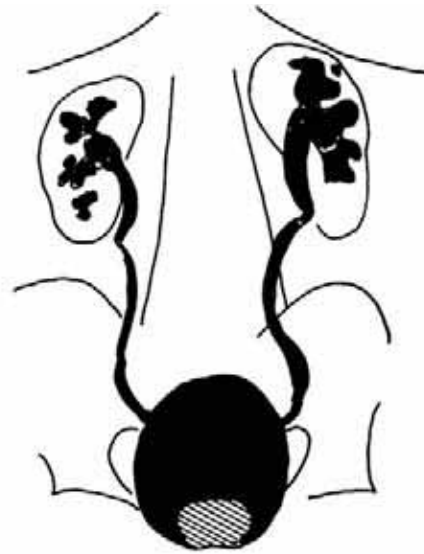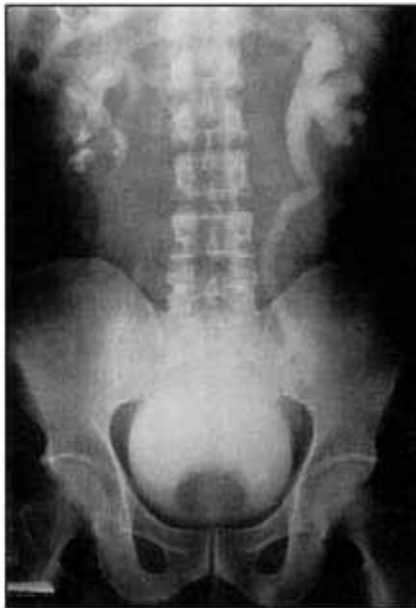Arteriosklerosis kronik
Infeksi ginjal kronik
Glomerulonefritis kronik
Nekrosis papilaris kronik
Atrofi pasca-obstruksi
Nefropati herediter

Ginjal besar halus bilateral (gambar 29.9)

Penyebab tersering adalah hidronefrosis bilateral. Glomerulonefritis akut, nekrosis tubular akut, dan glomerulonefritis fokal akibat AIDS juga merupakan penyebab yang penting (tabel V).

Tabel V. Ginjal besar halus bilateral

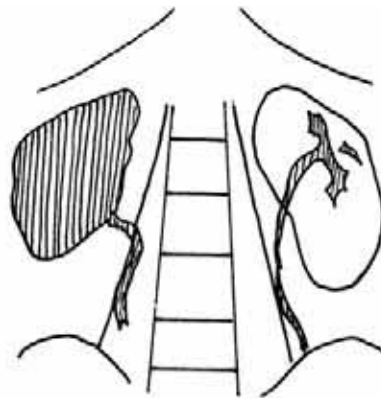
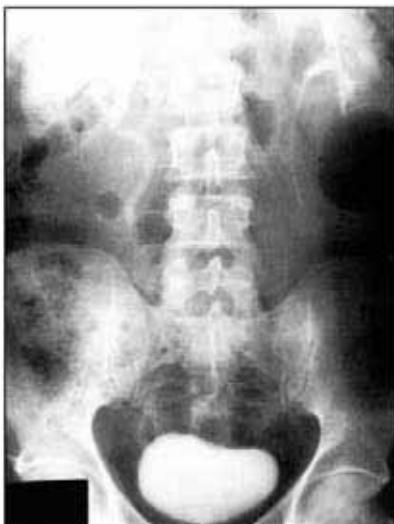Hidronefrosis bilateral
Glomerulonefritis akut
Nekrosis tubular akut
Nekrosis kortikal akut
Penyakit ginjal infiltratif
- leukemia
- limfoma
- amiloidosis
- mieloma multipel



Gambar 29.9. Hidronefrosis bilateral yang disebabkan oleh obstruksi saluran keluar kandung kemih akibat pembesaran prostat. Perhatikan penekanan oleh prostat yang menonjol pada kandung kemih.

Ginjal besar halus unilateral (gambar 29.10)

Penyebab tersering adalah hidronefrosis unilateral yang terjadi dilatasi pelvis dan kaliks ginjal. Pielonefritis akut bermanifestasi sebagai pembengkakan ginjal yang membesar dengan bayangan yang kurang opak (tabel VI). Anomali kongenital dapat menyerupai ginjal besar halus, dan kondisi yang perlu dipertimbangkan adalah ginjal dupleks inkomplit dan atau ektopia silang dengan fusi.



Gambar 29.10. Pembesaran ginjal kanan dengan nefrogram persisten yang disebabkan oleh obstruksi komplit pada ureter kanan oleh kalkulus.

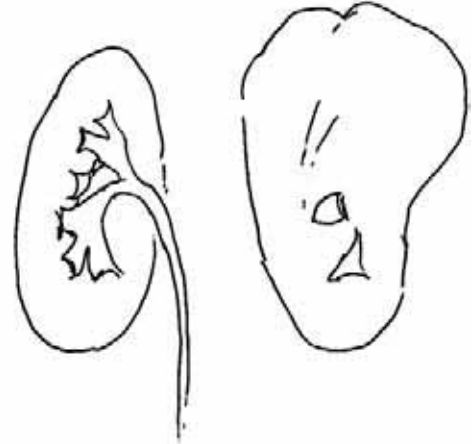
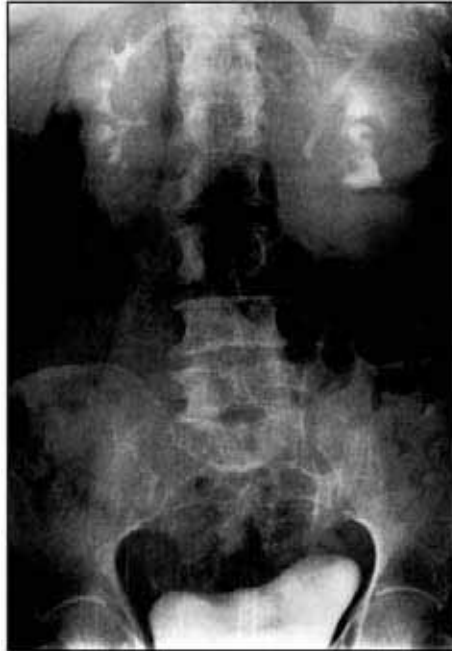Tabel VI. Ginjal besar halus unilateral

- Hidronefrosis
- Trombosis vena renalis
- Pielonefritis akut
- Hipertrofi kompensatorik
- Duplikasi sistem pelvikalises

Massa ginjal (gambar 29.11)

Massa ginjal dapat dibagi menjadi massa ginjal unilateral dan bilateral (tabel VII dan VIII). Kalsifikasi fokal terdapat pada 15% pasien dengan hipernefroma. Tuberkulosis dapat menimbulkan suatu massa inflamatorik. Penyebab kongenital massa ginjal fokal adalah obstruksi pada bagian atas ginjal dupleks.

*Gambar 29.11.
Hipernefroma yang
mengenai kutub atas
ginjal kiri.*



Tabel VII. Massa ginjal unilateral

Tumor padat ginjal benigna dan maligna
Kista simpleks
Massa inflamatorik (abses)
Hidronefrosis fokal

Tabel VIII. Massa ginjal bilateral

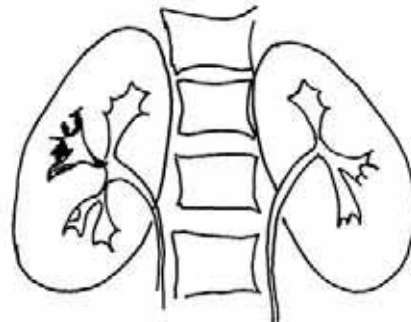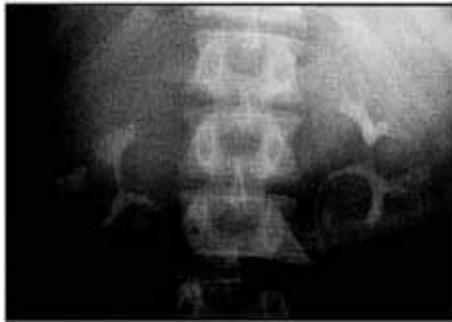Penyakit ginjal polikistik
Penyakit ginjal kistik yang didapat
Limfoma
Metastasis

POLA PELVIKALISES*Hidronefrosis*

Hidronefrosis berarti dilatasi yang nyata sekali pada pelvis dan kaliks ginjal. Pielogram negatif sering terdeteksi pada pembesaran ginjal. USG tambahan, bila ada, sangat bermanfaat untuk memperlihatkan dilatasi sistem pelvikalises, dan untuk melihat apakah obstruksi terletak di proksimal atau distal. Penyebab obstruksi proksimal meliputi obstruksi pada sambungan pelviureter, kalkulus, tuberkulosis dan tumor. Obstruksi distal dapat disebabkan oleh skistosomiasis, kalkulus, dan tumor seperti karsinoma serviks uteri dan kandung kemih.

Ulkus (gambar 29.12)

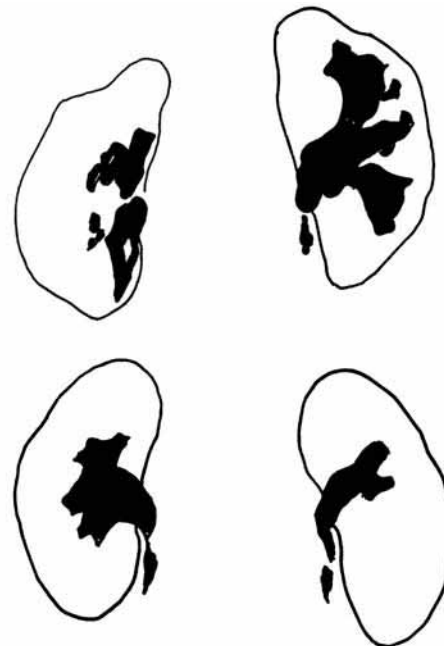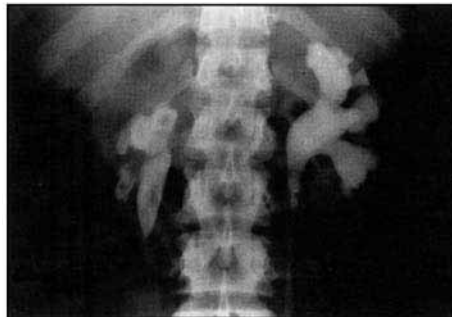Ulkus ditemukan pada tuberkulosis dini dan nekrosis papilaris.



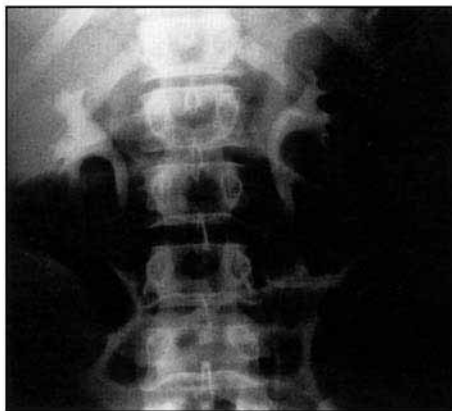Gambar 29.12.
Ulserasi pelvikalis
tuberkulosa.

Clubbing (gambar 29.13)

Clubbing ditemukan pada hidronefrosis yang biasanya menyeluruh dan menyerupai "telinga mickey mouse". *Clubbing* lokal ditemukan pada nefropati refleks atau pielonefritis kronik. Pada keadaan ini ditemukan jaringan parut korteks fokal yang biasanya terletak di kutub atas.



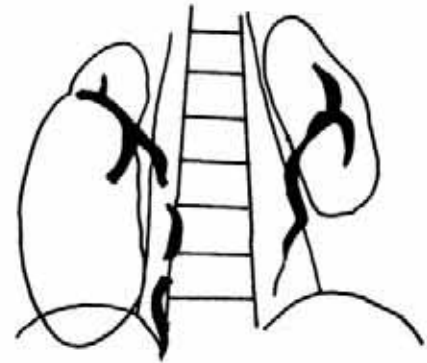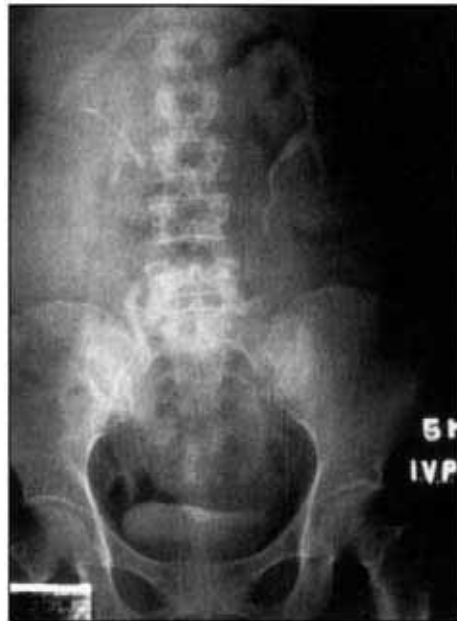Gambar 29.13.
Kaliks ginjal kanan
yang mengalami
clubbing akibat
infeksi dan batu
pelvikalis.



Pergeseran (gambar 29.14)

Sistem pelvikalis dapat tergeser oleh suatu lesi massa di dalam pelvis ginjal atau oleh massa di sekitar sistem pelvikalis.

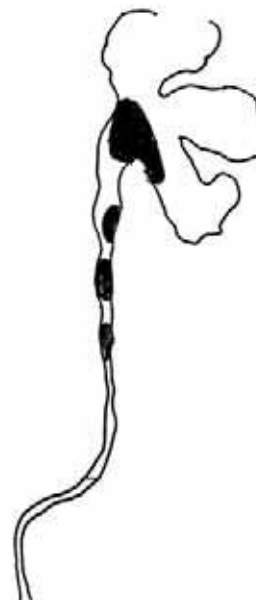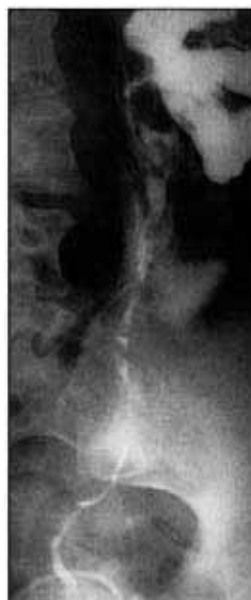*Gambar 29.14.
Pergeseran sistem
pelvikalises ke kanan
akibat kista besar di
kutub bawah ginjal.*



Defek pengisian (gambar 29.15)

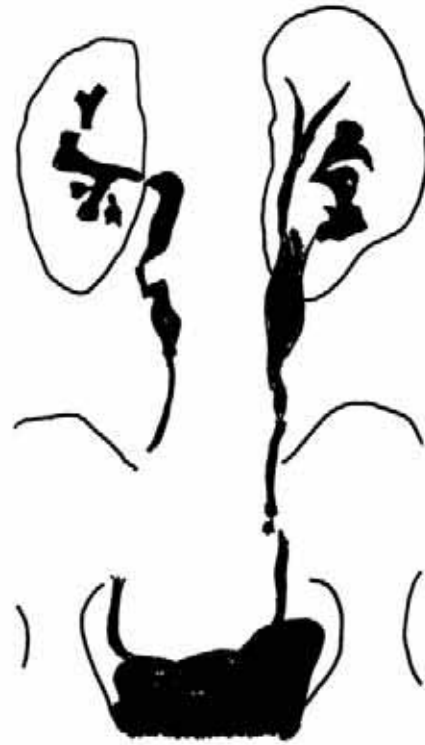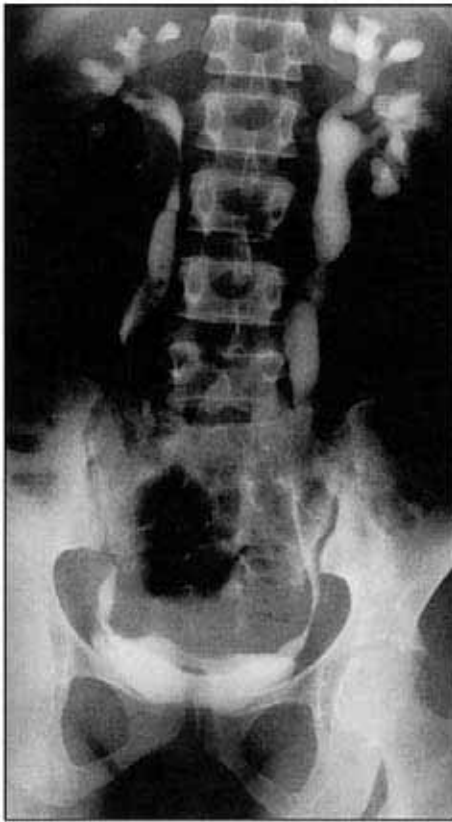
Pada diagnosis banding adanya defek pengisian pelvikalises, lesi-lesi yang perlu dipertimbangkan antara lain karsinoma, batu dan bekuan darah. Batu radio-opak biasanya tampak pada foto KUB kontrol awal. Beberapa penekanan dari luar, seperti yang disebabkan oleh pembuluh darah, dapat menunjukkan gambaran defek pengisian.

*Gambar 29.15.
Defek pengisian di
pelvis dan ureter
akibat karsinoma sel
transisional.*

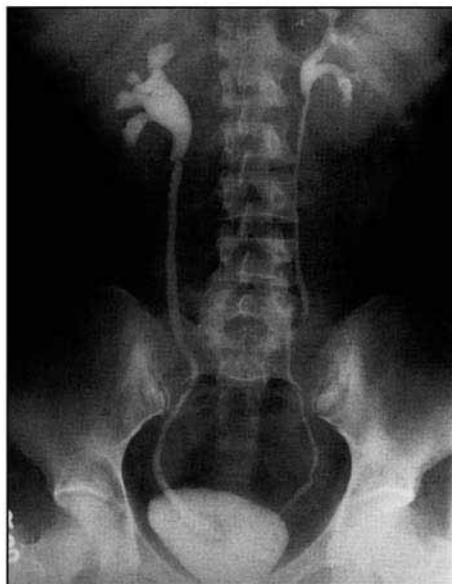

Gambaran Pola ureter (gambar 29.16 & 29.17)

Obstruksi ureter dapat disebabkan oleh penyebab intraluminal, mural, dan ekstramural. Penyebab intraluminal yang paling sering adalah batu dan penyebab yang jarang adalah bekuan darah dan papila yang terlepas. Penyebab mural antara lain tuberkulosis, skistomiasis dan ureterokel.



Gambar 29.16.
Penyempitan multifokal yang ekstensif pada ureter dengan gambaran "kail ikan" pada ureter bagian distal akibat tuberkulosis.



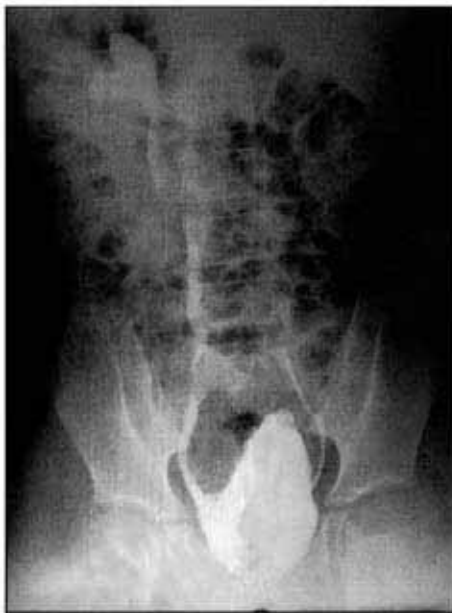Gambar 29.17.
Dilatasi ureter kanan yang disebabkan oleh ureterokel ureter distal.

Penyebab ektramural biasanya disebabkan oleh tumor pelvis seperti karsinoma serviks uteri. Pada obstruksi akut, terlihat densitas nefrogram yang padat dan bayangan opak kontras yang lambat pada sistem kolektivus. Derajat obstruksi paling baik dievaluasi pada film-tunda yang diambil pada interval 60 atau 120 menit. Derajat obstruksi dapat memberikan petunjuk penyebab obstruksi. Pergeseran ureter dapat terjadi jika ditemukan massa retroperitoneum dan aneurisma.

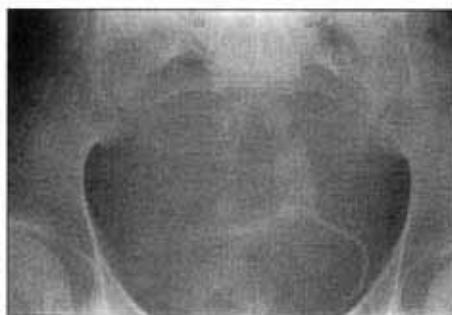POLA KANDUNG KEMIH

Pada kandung kemih yang normal, dapat terlihat penekanan uterus pada verteks kandung kemih. Kandung kemih yang kecil atau mengkerut dapat terlihat pada kandung kemih neurogenik (gambar 29.18), sistitis tuberkulosa dan skistosomiasis. Pembesaran prostat dapat menimbulkan kenaikan dasar kandung kemih, divertikulum kandung kemih superior, trabekulasi akibat penebalan otot dinding kandung kemih, dilatasi ureter akibat tekanan balik, dan residu pascaberkemih yang banyak. Defek pengisian pada kandung kemih dapat disebabkan oleh batu, bekuan darah, tumor dan polip inflamatorik (gambar 29.19).

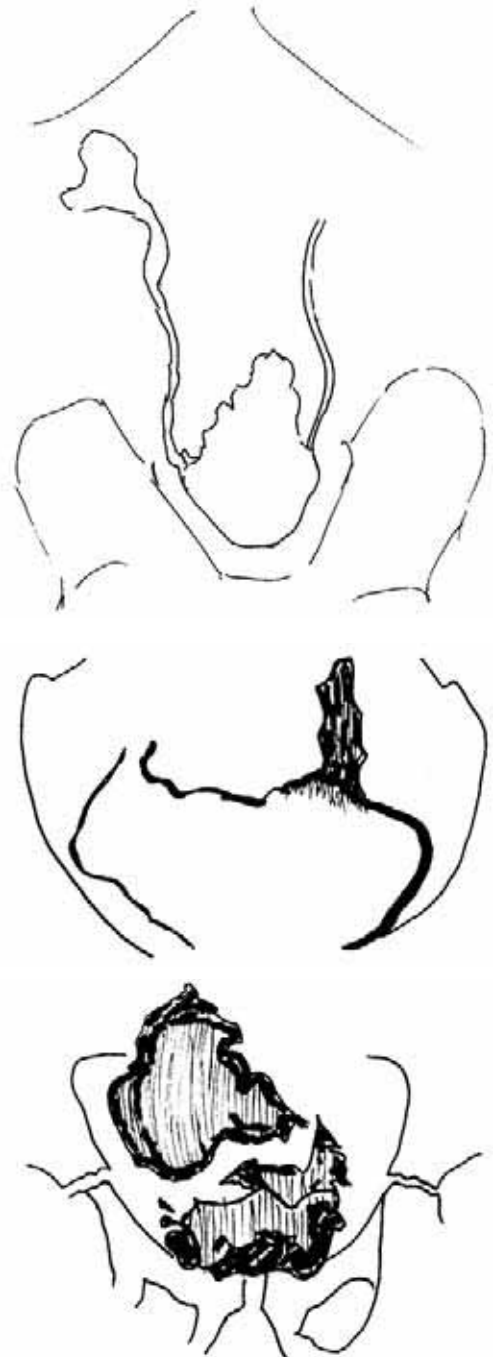
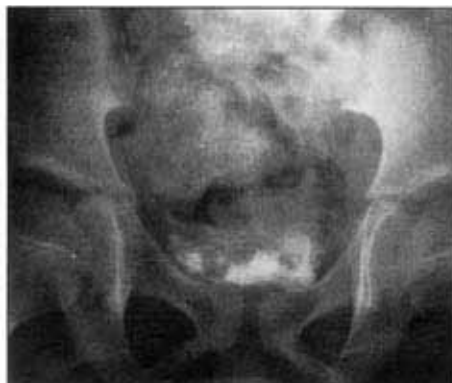*Gambar 29.18.
Kandung kemih
neurogenik yang
mengalami
trabekulasi triangular
dan berukuran kecil.*



*Gambar 29.19a.
Kalsifikasi dinding
kandung kemih dan
ureter distal kiri
akibat skistosomiasis
kronik.*



*Gambar 29.19b.
Sistogram
pascaberkemih
memperlihatkan
granuloma
submukosa multipel
yang disebabkan
oleh Schistosoma
haematobium
(bilharziasis).*



Ultrasonografi ginjal

Teknik

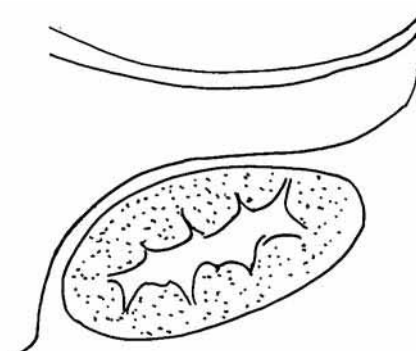
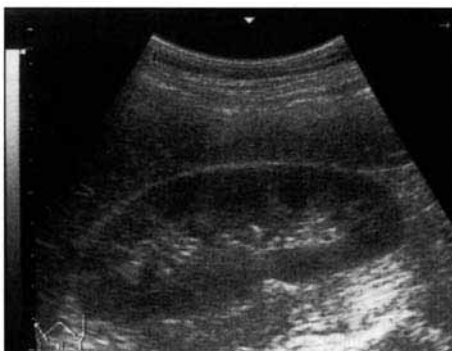Transduser 3,5 MHz biasanya digunakan untuk memindai ginjal orang dewasa. Hati berperan sebagai jendela akustik untuk menilai ginjal kanan dan limpa untuk menilai ginjal kiri. Ginjal dipindai dalam semua bidang. Pasien harus diperiksa dalam posisi telentang atau dekubitus.

Indikasi

1. Massa ginjal
2. Hematuria
3. Nyeri pinggang
4. Kenaikan ureum darah
5. Ginjal yang tidak berfungsi atau berfungsi buruk pada pemeriksaan IVU
6. Untuk memandu biopsi dan teknik intervensi.

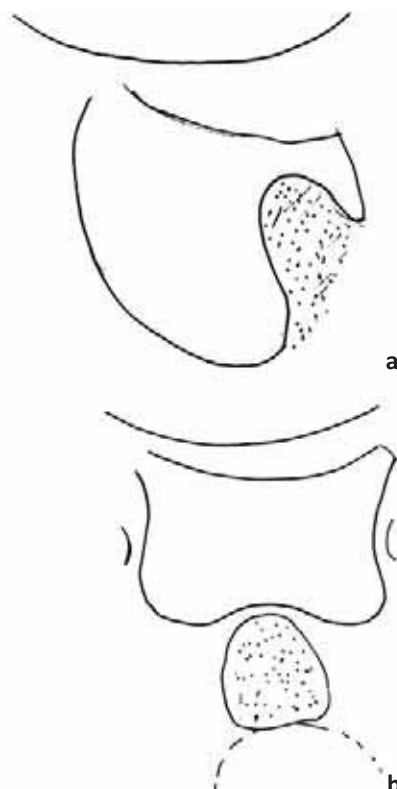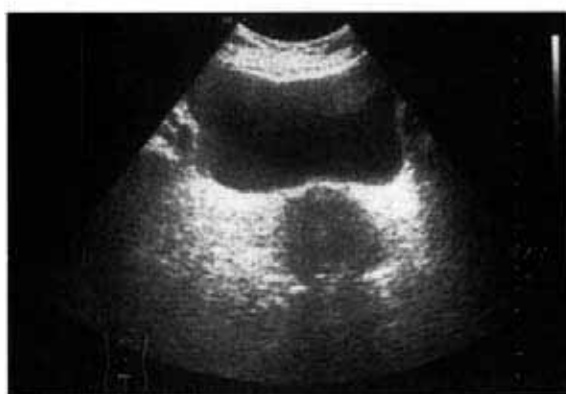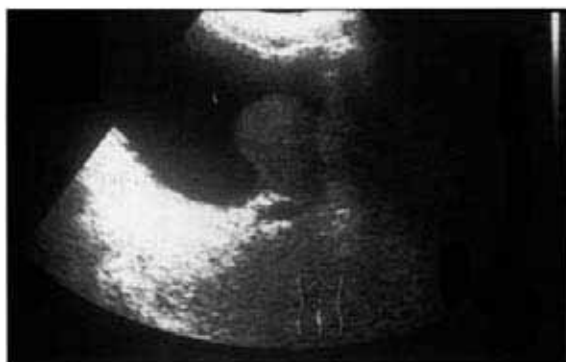Anatomi normal (gambar 29.20)

Ginjal normal dengan mudah dikenali sebagai suatu organ dengan kontur luar yang halus dan dikelilingi oleh lemak reflektif. Ekogenisitas korteks ginjal normal biasanya kurang dari ekogenisitas hati dan limpa. Medula ginjal terdiri dari piramid triangular hipoekoik. Piramid ini dipisahkan oleh berkas parenkim yang membentang ke sinus ginjal. Berkas parenkim yang terletak di antara medula ini, disebut "kolumna Bertin", dapat menonjol sehingga menyerupai sebuah tumor. Sinus ginjal terdiri dari jaringan fibrosa, lemak, pembuluh limfe, dan pembuluh darah ginjal. Sinus ginjal tampak sebagai struktur yang hiperekoik di tengah ginjal. Ureter normal tidak tampak pada ultrasonografi. Kandung kemih terlihat sebagai struktur berbentuk oval berisi cairan pada bidang longitudinal dan berbentuk persegi empat pada bidang transversal (gambar 29.21). Untuk penilaian kandung kemih yang akurat, kandung kemih harus terdistensi secara adekuat dan pasien mungkin harus minum cairan tambahan.



Gambar 29.20.
Ultrasonografi
longitudinal ginjal
kanan.

Gambar 29.21a & 29.21b.
 Ultrasonografi longitudinal dan transversal kandung kemih yang penuh dari seorang pria berusia 65 tahun dan 20 tahun. Prostat tampak membesar pada pandangan longitudinal dan normal pada pandangan transversal.

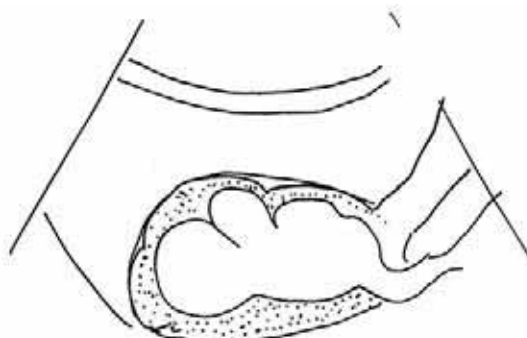
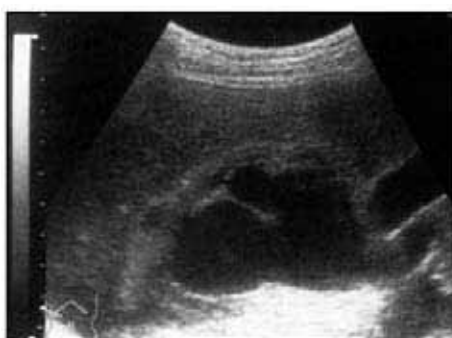
POLA ULTRASONOGRAFI

Hidronefrosis (gambar 29.22)

Obstruksi saluran kemih menyebabkan dilatasi sistem kolektif yang dapat menjadi generalisata atau lokalisata bergantung pada letak obstruksi. Sinus ginjal yang hiperekoik bergeser di sekitar pelvis ginjal yang terdilatasi. Pada obstruksi berat, dapat ditemukan penipisan korteks.

Gambar 29.22.
 Hidronefrosis dan hidroureter yang nyata pada ginjal kanan.



Kesalahan yang sering dilakukan

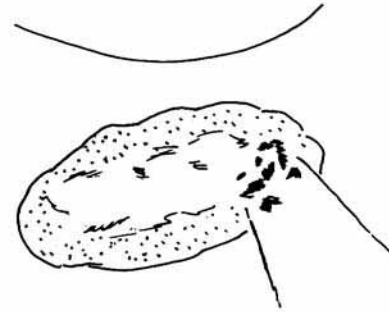
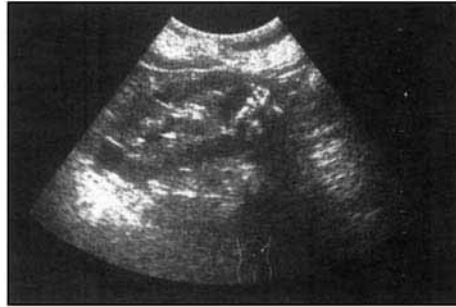1. Kandung kemih yang sangat terdistensi dapat menimbulkan dilatasi sistem pelvikalises yang normal. Harus dipastikan bahwa kandung kemih benar-benar dalam keadaan kosong sebelum membuat diagnosis hidronefrosis.

2. Pelvis ekstrarenal yang menonjol, kista parapelvis, aneurisma arteri renalis, refluks dan megakaliks kongenital dapat menyerupai hidronefrosis.

Batu ginjal (gambar 29.23)

Batu tampak sebagai fokus hiperekojenik dengan bayangan akustik (*acoustic shadow*).

Gambar 29.23.
Ultrasonografi longitudinal memperlihatkan batu ekogenik di kutub bawah ginjal yang menyebabkan bayangan akustik di sebelah posterior dari gelombang suara yang dipantulkan.



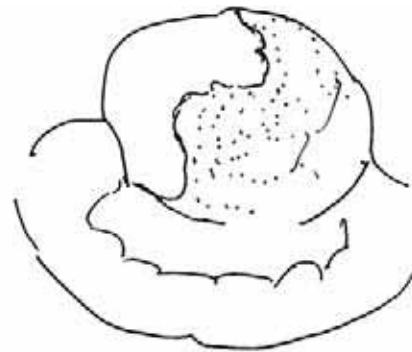
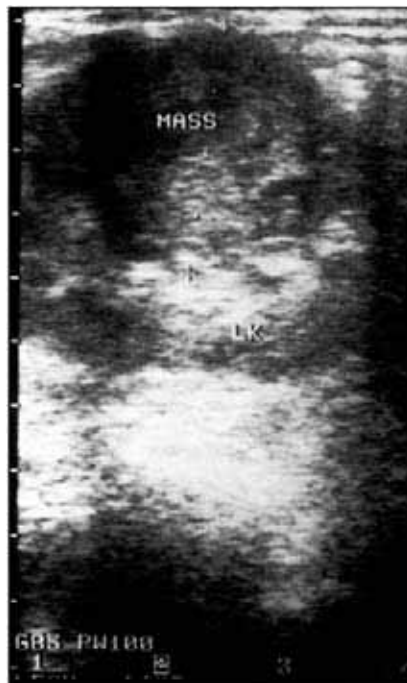Pionefrosis

Cairan hidronefrotik, baik yang mengalami infeksi atau digantikan dengan pus, dikenal sebagai pionefrosis. Pelvis ginjal yang berisi pus tampak sebagai cairan dengan berbagai derajat pemantulan di dalam sistem pelvikalises yang terdilatasi. Debris mungkin melapisi bagian paling rendah dan tampak sebagai batas cairan-cairan.

Massa ginjal (gambar 29.24)

Ultrasonografi merupakan pemeriksaan pilihan untuk evaluasi massa ginjal yang terdeteksi dengan IVU. Ultrasonografi sangat sensitif untuk membedakan lesi kistik dengan lesi padat, dan tingkat akurasi yang telah dilaporkan sebesar 97%.

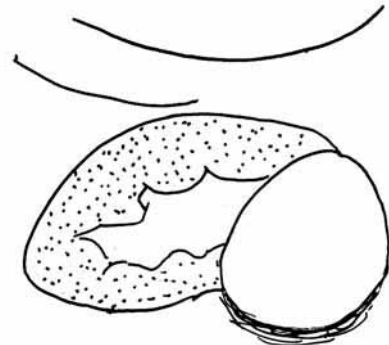
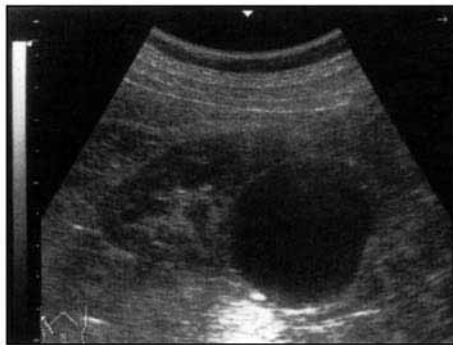
Gambar 29.24.
Ultrasonografi longitudinal ginjal menunjukkan massa tidak homogen di daerah kutub pertengahan yang dipastikan merupakan angiomiolipoma ginjal.



Kista ginjal simpleks (gambar 29.25)

Kista ginjal simpleks sering ditemukan pada pasien berusia tua. Gambaran kista ginjal pada ultrasonografi serupa dengan gambaran kista di bagian tubuh yang lain. Kista memiliki gambaran khas berbatas tegas, mempunyai batas yang halus/rata, berbentuk bulat atau oval, anekoik dan menghasilkan penguatan akustik. Kista dapat tunggal atau multipel.

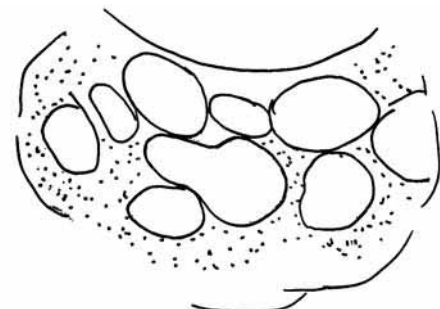
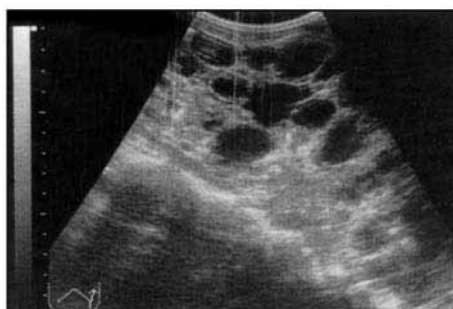*Gambar 29.25.
Ultrasonografi
longitudinal ginjal
memperlihatkan kista
simpleks di kutub
bawah.*



Penyakit polikistik (gambar 29.26)

Penyakit polikistik pada orang dewasa diturunkan secara dominan autosomal. Terdapat kista multipel dalam berbagai ukuran yang menyebar di seluruh parenkim ginjal. IVU menunjukkan pembesaran ginjal, defek radiolusen yang bulat pada nefrogram dan distorsi sistem kolektivus yang tidak teratur. Pada ultrasonografi, ginjal membesar dengan kista yang multipel.

*Gambar 29.26.
Ultrasonografi
longitudinal ginjal
menunjukkan kista
multipel yang
menggantikan
parenkim pada
pasien dewasa
dengan penyakit
polikistik.*



Abses ginjal

Pada ultrasonografi, abses tampak sebagai massa fokal dengan berbagai gema internal. Abses mula-mula tampak sebagai daerah yang sedikit hipoekoik. Pada akhirnya, abses dengan jelas menjadi hipoekoik sampai anekoik, dengan berbagai bayangan akustik.

Angiomiolipoma ginjal

Angiomiolipoma (AML) merupakan tumor jinak yang terdiri dari sejumlah lemak, otot dan pembuluh darah. AML dapat terlihat pada foto KUB bila cukup besar dan mengandung lemak dalam jumlah yang signifikan. Pada ultrasonografi, AML tampak sebagai massa hiperekoik berbatas tegas.

Tumor ganas ginjal (gambar 29.24)

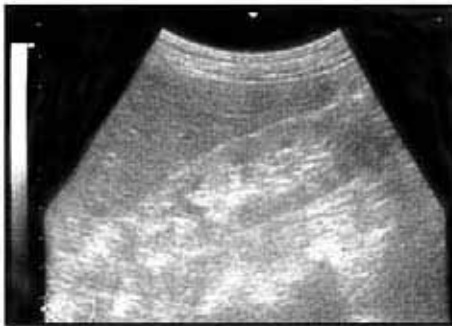Hipernefroma atau adenokarsinoma ginjal merupakan tumor ganas yang paling sering terjadi pada ginjal orang dewasa. Gambaran tumor yang khas pada ultrasonografi bergantung pada kepadatannya. Ekogenisitas tumor dapat bervariasi dari hiperekoik sampai anekoik, bila dibandingkan dengan parenkim ginjal.

Limfoma

Keterlibatan ginjal sebagian besar terjadi pada limfoma non-Hodgkin. Tumor biasanya tampak sebagai massa hipoekoik yang soliter atau multipel dengan transmisi suara yang buruk.

Peningkatan ekogenisitas parenkim ginjal (gambar 29.27)

Parenkim ginjal yang hiperekoik disebabkan oleh proses ginjal kronik seperti glomerulonefritis kronik dan penyakit ginjal stadium akhir oleh sebab apapun. Ginjal biasanya menjadi kecil dan mungkin hampir tidak terlihat.



Gambar 29.27.
Ginjal yang ekogenik pada pasien dengan nekrosis tubular akut. Perhatikan hilangnya perbedaan antara korteks dengan lemak yang ekogenik di sekitar sistem pelvikalises.

Ultrasonografi kandung kemih

Teknik

Pasien dipindai dalam posisi telentang menggunakan transduser 3,5 MHz. Pada pemeriksaan, kandung kemih dalam keadaan penuh.

Indikasi

1. Penentuan volume residu urin
2. Deteksi tumor kandung kemih dan massa intravesika
3. Deteksi lesi dinding kandung kemih

POLA ULTRASONOGRAFI

Pola normal

Kandung kemih terletak di sebelah posterior simfisis pubis bila kosong dan naik ke dalam rongga pelvis bila penuh. Ukuran dan bentuknya bervariasi bergantung pada banyaknya urin dalam kandung kemih. Kandung kemih tampak bulat hingga mendekati persegi empat pada pemindaian transversal, dan berbentuk bulat hingga oval pada pemindaian longitudinal. Lapisan mukosanya halus dan teregang bila kandung kemih terisi penuh (gambar 29.21).

Tumor kandung kemih

Sembilan puluh lima persen tumor kandung kemih berasal dari urotelial. Karsinoma sel transisional (*ransitional cell carcinoma*, TCC) merupakan jenis tumor ganas kandung kemih yang paling sering dijumpai. Hematuria tanpa nyeri merupakan gejala yang paling sering muncul. Tumor tampak sebagai massa homogen atau tidak homogen yang halus atau tidak teratur (gambar 29.28). Massa melekat pada dinding. Invasi melalui otot dinding kandung kemih dapat terlihat bila dinding kandung kemih terputus dengan batas tegas dan bersifat ekogenik. Walaupun demikian, penentuan stadium tumor kandung kemih lebih akurat dilakukan dengan CT atau pencitraan resonansi magnetik (MRI). Gambaran ultrasonografi TCC tidak spesifik dan harus dibedakan dari papiloma jinak, bekuan darah yang melekat, batu yang melekat, karsinoma prostat yang invasif, sistitis dan penebalan dinding yang disebabkan oleh obstruksi kronik saluran keluar kandung kemih.

Divertikulum

Divertikulum kandung kemih merupakan penonjolan dinding kandung kemih yang menyerupai kantung. Divertikulum ini berisi urin dan sebagian besar disebabkan oleh obstruksi saluran keluar kandung kemih yang berlangsung lama.

Sistitis

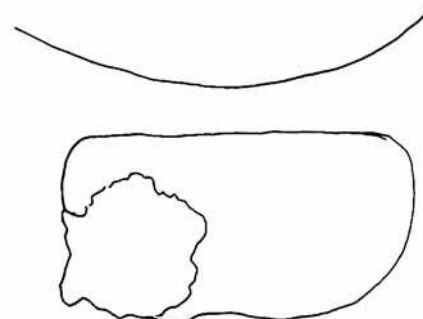
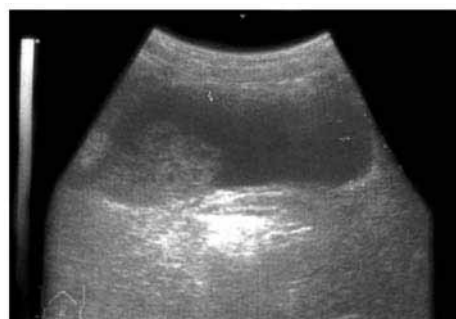
Sistitis lebih sering terjadi pada pasien wanita dibandingkan dengan pria. Sistitis akut biasanya disebabkan oleh organisme gram negatif seperti *E. coli*, *Proteus* dan klebsiela. Sebagian besar kasus tidak menunjukkan abnormalitas pada ultrasonografi. Walaupun demikian, pada sistitis yang berat, dinding kandung kemih menjadi tebal, baik secara fokal maupun difus, dan dapat menyerupai tumor. Gambaran ultrasonografi sistitis tampak serupa baik yang disebabkan oleh infeksi, iradiasi maupun efek terapi siklofosamid.

Schistosoma haematobium menyebabkan sistitis dan ureteritis. Keadaan tersebut ditandai dengan granuloma, ulserasi mukosa superfisial dan pembentukan massa polipoid. Seiring perjalanan penyakit yang kronik, kandung kemih mengalami fibrosis dengan penurunan kapasitas. Dengan demikian, terjadi peningkatan risiko terjadinya karsinoma kandung kemih.

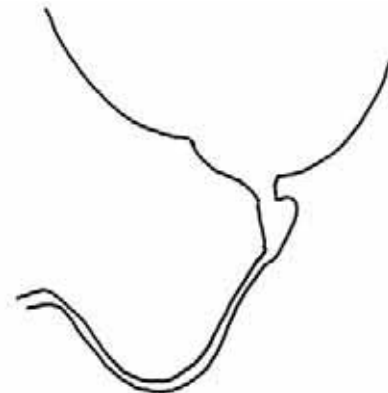
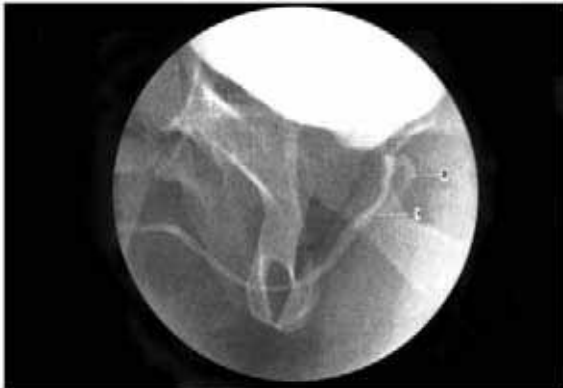Micturating cystography (MCU)

MCU dilakukan dengan mengisi kandung kemih dengan agen kontras melalui kateter uretra. Bila memungkinkan, fluoroskopi harus tersedia untuk melakukan pemeriksaan ini. Biasanya digunakan kontras 250 ml untuk pasien dewasa, atau hingga pasien merasa ingin buang air kecil. Film-permukaan selalu dianjurkan untuk mendeteksi kalsifikasi atau batu. Sesudah pengisian kandung kemih hingga mencapai kapasitasnya, dilakukan foto ketika terlokalisasi

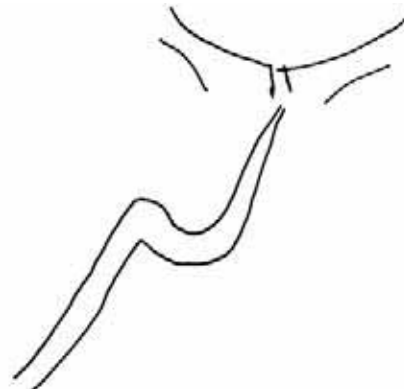
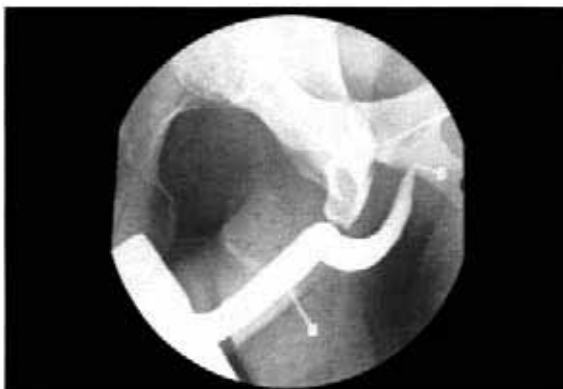Gambar 29.28.
Ultrasonografi transversal kandung kemih memperlihatkan karsinoma transisional yang menginvasi dinding kandung kemih sebelah kanan.



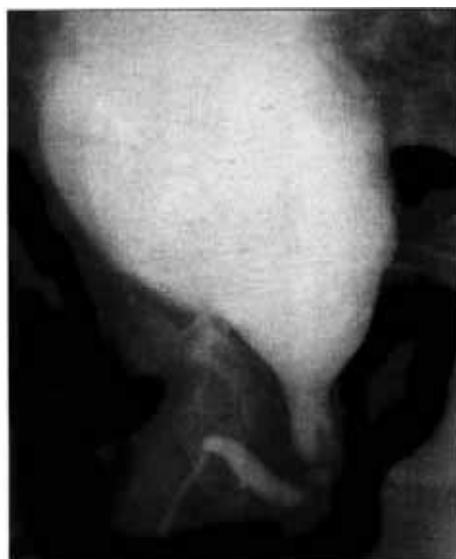dalam proyeksi anteroposterior dan lateral selama berlangsungnya pemeriksaan fluoroskopi (gambar 29.29). MCU bermanfaat untuk mendeteksi refluks vesikoureterik dan ruptura kandung kemih. Untuk mendeteksi refluks, pasien harus buang air kecil selama fluoroskopi karena refluks dapat bersifat intermiten (gambar 29.30). Bila dicurigai trauma kandung kemih, fluoroskopi harus dilakukan dan foto ketika terlokalisasi harus segera diperoleh sesudah pemberian 50 ml kontras agar dapat mendeteksi ekstrasvasi secara dini (gambar 29.31).



Gambar 29.29a. Micturating cystourethrogram pada pria dewasa muda menunjukkan uretrogram desendens yang normal.



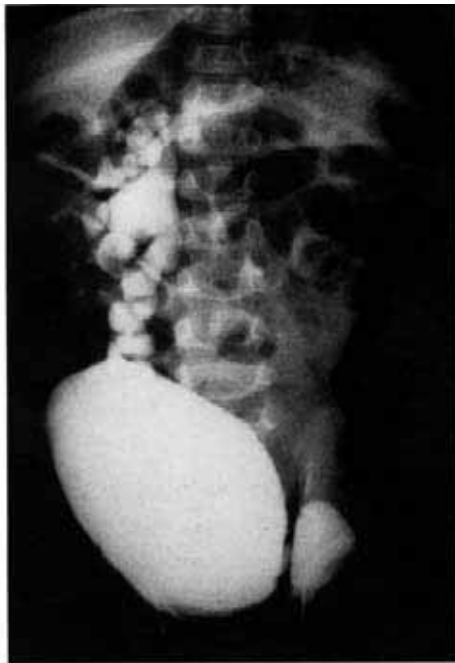Gambar 29.29b. Uretrogram ascendens normal pada pasien yang sama.



a

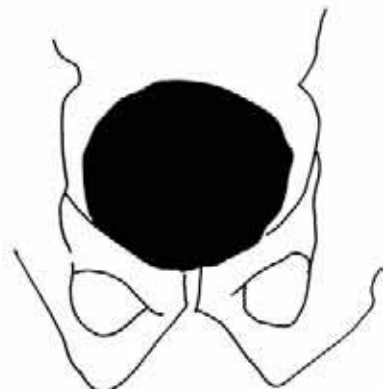
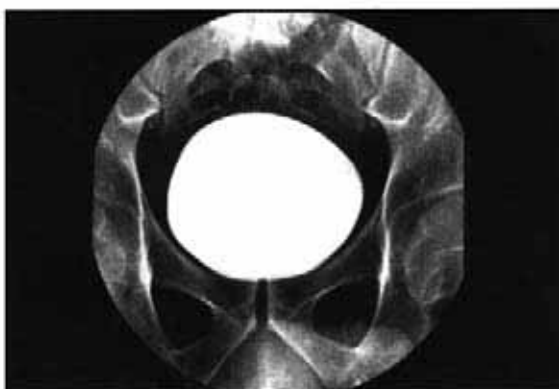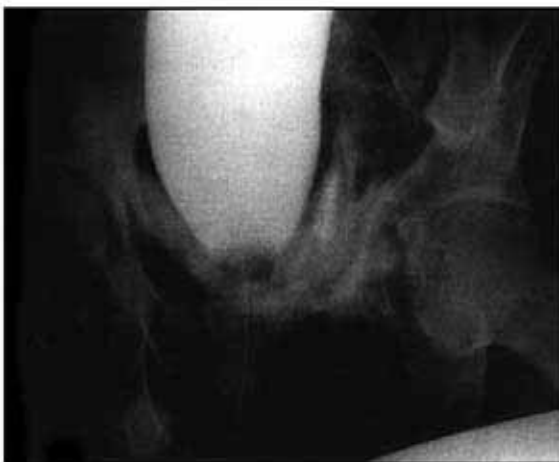
Gambar 29.30a. MCUG pada bayi laki-laki menunjukkan katup uretra pada uretra proksimal menyebabkan dilatasi proksimal.

Gambar 29.30b.
Terdapat refluks berat, yang naik ke ureter kanan menuju pelvis ginjal kanan.



b

Gambar 29.31.
Sistogram menunjukkan ruptur ekstraperitoneal kantung kemih dengan ekstrasvasasi kontras pada dasar kantung kemih. Sistogram normal sebagai perbandingan.

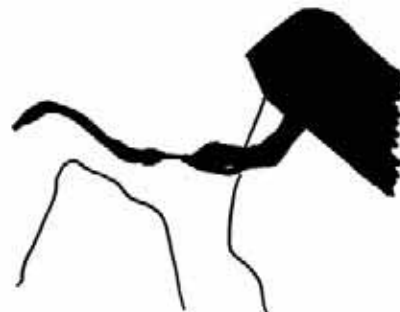
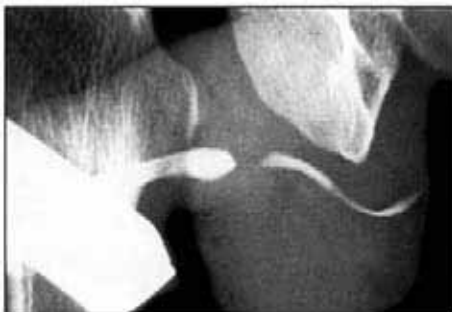
Gambaran sistogram

- **Gambaran normal:** perhatikan penekanan uterus pada verteks kandung kemih.
- **Kandung kemih kecil**—tampak pada kandung kemih neurogenik, sistitis tuberkulosa, skistosomiasis.
- **Kandung kemih besar** dengan tepi tidak teratur kandung kemih neurogenik.
- **Pembesaran prostat** menyebabkan kenaikan dasar kandung kemih dengan batas superior yang cembung, divertikulum kandung kemih, trabekulasi (disebabkan oleh penebalan otot kandung kemih), dilatasi ureter akibat tekanan balik, residu pascaberkemih dalam jumlah banyak.
- **Defek pengisian** disebabkan oleh batu, bekuan darah, tumor, polip inflamasi.

Uretrografi

Uretra dapat divisualisasikan oleh MCU atau uretrografi asenden. Indikasi utama adalah trauma dan striktur yang disebabkan oleh uretritis gonokokus. Uretritis menyebabkan striktur pada uretra bulbaris sedangkan striktur traumatik ditemukan pada uretra membranosa (gambar 29.32). Pada bayi, katup kongenital dapat dilihat selama pemeriksaan MCU, terutama pada proyeksi lateral (gambar 29.30).



Gambar 29.32.
Uretrogram asenden menunjukkan striktur gonokokal pada uretra bulbaris proksimal.

POKOK-POKOK PEMBELAJARAN: URORADIOLOGI

- Foto KUB kontrol sebelum IVU atau sistogram untuk mendeteksi batu radioopak harus selalu dilakukan.
- Anomali kongenital pada ginjal dan ureter sering dijumpai.
- Ukuran ginjal orang dewasa memiliki panjang 12-14 cm.
- Ginjal dianggap kecil pada orang dewasa bila panjangnya kurang dari 9 cm.
- Perbedaan jarak longitudinal lebih dari 2 cm antara kedua ginjal adalah signifikan.
- Penyakit renovaskular harus selalu dipertimbangkan bila satu ginjal lebih kecil 2 cm daripada ginjal lainnya dan konturnya halus.
- Ginjal kecil dengan tepi iregular biasanya disebabkan oleh nefropati refleks atau tuberkulosis.
- Ginjal kecil bilateral disebabkan oleh penyakit ginjal kronis seperti glomerulonefritis kronik, nekrosis papilar atau penyakit arteriosklerotik kronik.
- Penyebab tersering terjadinya ginjal besar unilateral adalah hidronefrosis atau pielonefritis akut. Ultrasonografi akan memastikan hidronefrosis.
- Penyebab "massa" ginjal yang sering adalah kista ginjal, hipernefroma, abses ginjal atau massa inflamatorik.
- Obstruksi ureter sering disebabkan oleh batu, tuberkulosis, tumor pelvis terutama karsinoma serviks.
- Kandung kemih yang kecil karena mengkerut tampak pada lesi neurogenik, tuberkulosis dan skistosomiasis.
- Defek pengisian kandung kemih disebabkan oleh batu, bekuan darah, tumor atau polip inflamasi.
- Penyebab tersering striktur uretra adalah uretritis gonokokus dan trauma pelvis.